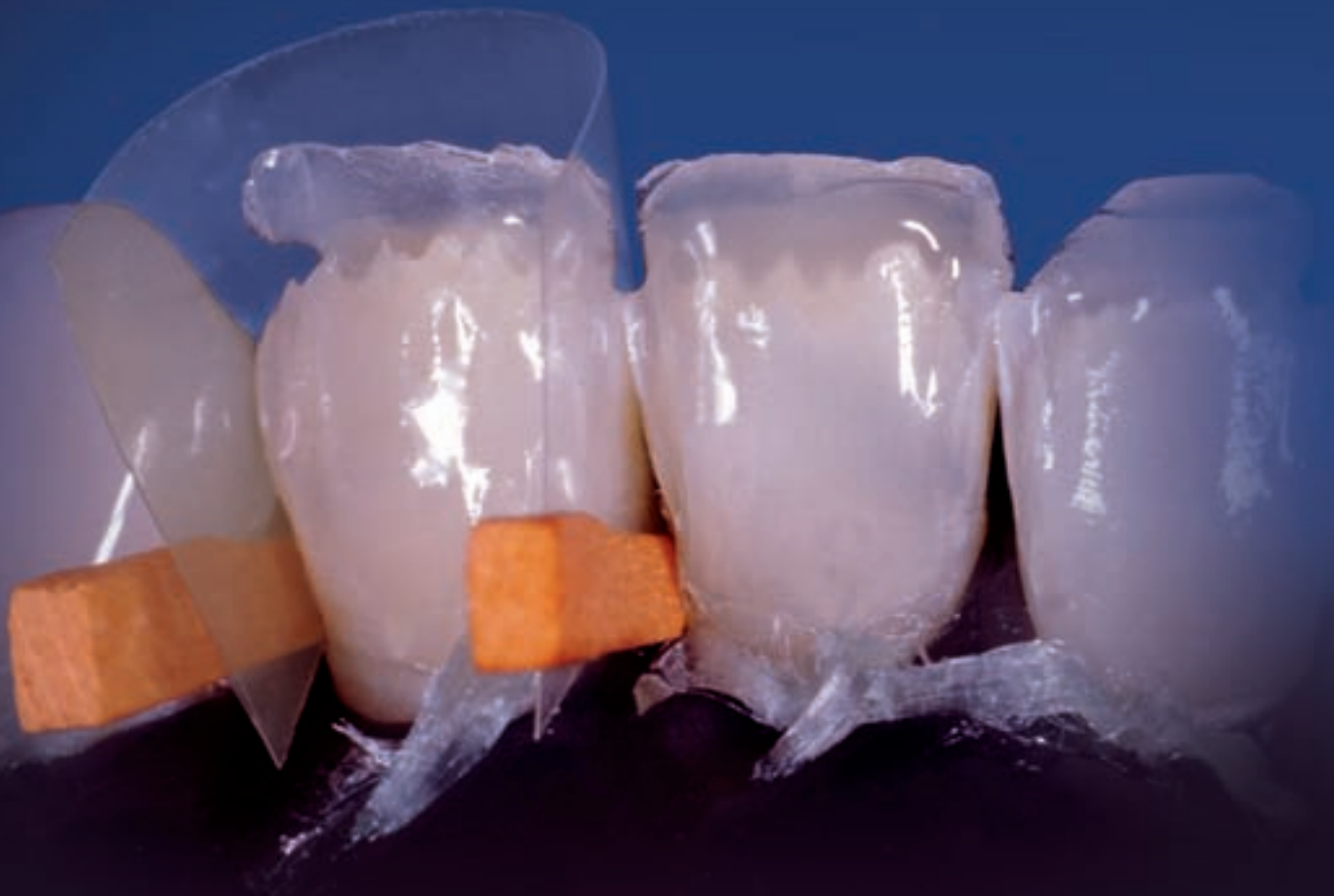

# REFLECT

d e n t a l   p e o p l e   f o r   d e n t a l   p e o p l e   0 1 / 0 9



## Resultados predecibles

Descripción de la secuencia restauradora de un incisivo central superior

## La cementación – el factor decisivo

La cementación – uno de los pasos de trabajo más sensibles

## Combinación de materiales en una rehabilitación

Descripción de un caso clínico combinando metal y cerámica

# Editorial

*Estimada lectora,  
estimado lector,*



El año 2009 a nivel mundial, está considerado como el año más difícil de los últimos 60 años. Sin embargo, en Ivoclar Vivadent no nos vamos a detener en pronósticos y discursos teóricos, sino que más bien queremos concentrarnos en la presentación de una oferta de

productos bien pensada, orientada fundamentalmente por su funcionalidad, estética y economía.

Y dentro de este contexto, nos sentimos orgullosos de que en los temas más actuales de la odontología y de la técnica dental, podamos presentar novedades de productos convincentes y conceptos de tratamiento armonizados. Usted, estimada lectora, estimado lector, con esta edición, recibe una visión previa de nuestras novedades de productos, las cuales presentaremos por primera vez al público en el marco de la IDS 2009 en Colonia.

En las páginas siguientes, encontrará entre otros temas, una interesante descripción de un caso clínico sobre la combinación de metal y cerámica para la construcción de una supraestructura sobre postes. Además, en esta edición, podrá leer por primera vez la aplicación del nuevo material de IPS e.max de alta translucidez (HT). El contenido de esta edición se completa con un artículo enmarcado en el campo de la metalocerámica, así como la historia del desarrollo de la nueva línea de dientes Phonares.

Estamos bien preparados para enfrentarnos con tranquilidad a los retos del futuro. Les deseo a todos una agradable lectura de la presente edición, y al mismo tiempo quiero invitarles cordialmente a visitar nuestro stand en la IDS 2009 en Colonia.

Un saludo cordial

Norbert Wild  
Gerente  
Ivoclar Vivadent GmbH Alemania

Portada: Estratificación de una restauración de diente anterior en el maxilar inferior.

Para obtener una transición perfecta se incorporaron estructuras similares a mamelones en la sustancia dental existente.

Lea más sobre el tema en el artículo del Prof. Dr. Daniel Edelhoff y de Oliver Brix, técnico dental, en la página 15.

## Editorial

- Perspectivas para 2009* ..... 02  
*Norbert Wild (D)*

## Odontología

- Resultados predecibles* ..... 04  
*Dr. Carlos Fernández Villares (E)*

- La cementación – el factor decisivo* ..... 07  
*Dr. Sandro Pradella (I)*

- Color, forma y función* ..... 10  
*Ulf Krueger-Janson (D)*

## Trabajo en equipo

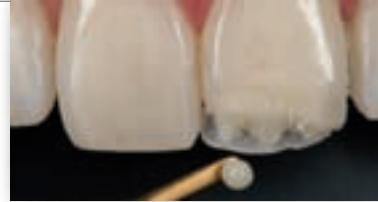- Combinación de materiales en una rehabilitación* .. 12  
*Dr. med. Dr. Odont. Marlies Moser*  
*y Christoph Zobler (A)*

- Composite combinado con cerámica sin metal* ..... 15  
*Prof. Dr. Daniel Edelhoff y Oliver Brix (D)*

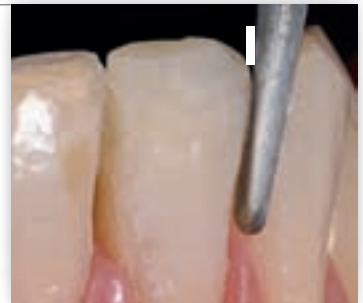## Tecnología dental

- El vínculo del futuro* ..... 18  
*Volker Brosch (D)*

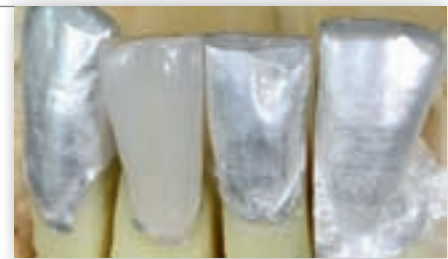- Una nueva generación de dientes* ..... 21  
*Thorsten Michel (D)*



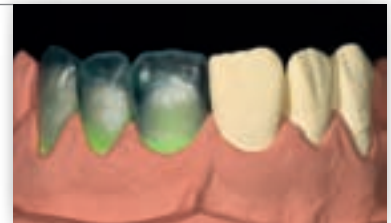
04



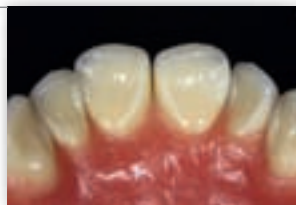10



12



18



21

## IMPRESION

Editor	Ivoclar Vivadent AG Bendererstr. 2 FL-9494 Schaan / Liechtenstein Tel. +423/2 35 35 35 Fax. +423/2 35 33 60	Jefa del servicio	Karin Böhler Tel. +423 / 2 35 35 03 karin.boehler@ivoclarvivadent.com
Publicación	3 veces al año	Redacción	K. Böhler, M. J. Gonzalez, Dr. R. May, N. van Oers, T. Schaffner, T. Stahl
Tirada total	80.000 (Idiomas de edición: alemán, inglés, francés, italiano, español)	Servicio de atención al lector	karin.boehler@ivoclarvivadent.com
		Producción	teamwork media GmbH, D-Fuchstal

# Resultados predecibles

## Descripción de la secuencia restauradora de un incisivo central superior

Dr. Carlos Fernández Villares, Madrid/España

*La predictibilidad en odontología restauradora es el objetivo a alcanzar en los trabajos que realizamos día a día. Uno de los procesos más comunes que se realiza en la clínica diaria, son las restauraciones con resinas compuestas y por ello debemos dedicar un tiempo a su conocimiento para poder obtener resultados reproducibles y de fácil alcance para todos. Conocer todas las masas de un sistema restaurador y cómo se comportan a la hora de utilizarlas en nuestros procesos reconstructivos, nos llevará a conseguir de una manera más fácil el éxito en nuestros tratamientos.*

Son múltiples los sistemas restauradores de composite que disponemos en el mercado, para la realización de nuestros trabajos de odontología conservadora, y la duda nos surge a la hora de decidirnos por uno u otro en función del caso a restaurar. Muchas veces en diferentes foros de odontología restauradora, surge la siguiente pregunta: ¿cual es el sistema ideal para todos los casos? Si quisiéramos dar respuesta a esta pregunta, quizás deberíamos formular otra distinta ¿que propiedades me aporta cada material? O mejor ¿como debo usar mi material? No hay recetas mágicas que nos permitan resolver todos nuestros tratamientos, ya que cada diente es totalmente diferente y deberíamos ejercitar nuestra capacidad visual para poder apreciar las diferentes propiedades ópticas y estructurales de nuestros casos, para así saber que es lo que pretendemos imitar.

En el caso de restauraciones en el sector anterior, el problema que siempre nos plantea más respeto es la realización de una clase IV en un incisivo central superior, ya que tenemos que ser lo más fidedignos posible a la hora de reproducir con nuestro material restaurador, la fractura de que dispongamos (Fig. 1).

Todo el proceso restaurador estará basado en un correcto diagnóstico y plan de tratamiento, ya que ésta es la clave de un resultado predecible. En una primera cita realizamos nuestras fotografías y la toma de modelos de

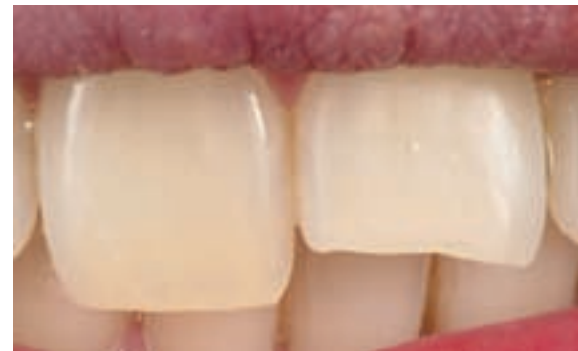
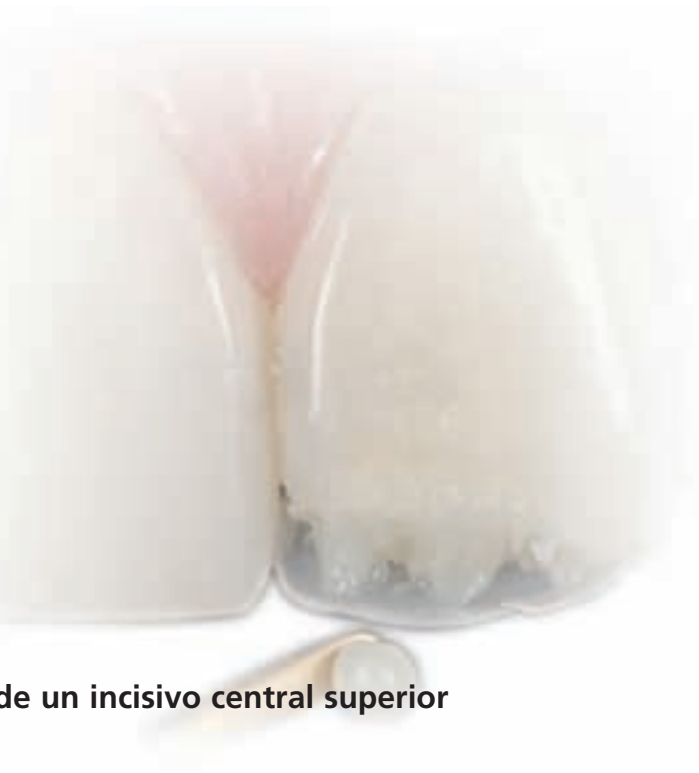
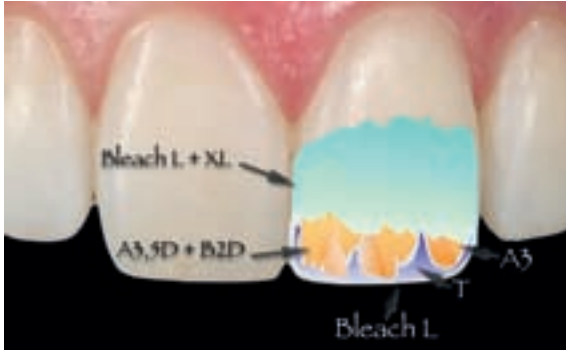Fig. 1 Diente incisivo central a restaurar

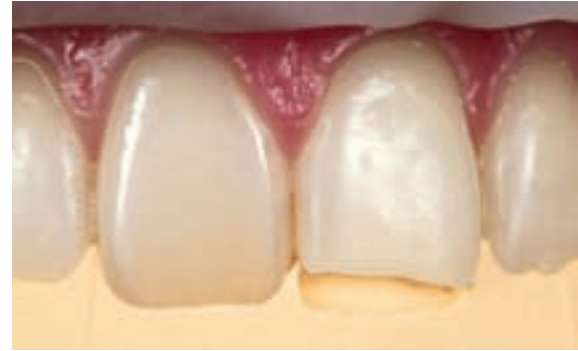alginato para posteriormente poder realizar un encerado diagnóstico. Con las fotografías podremos dibujar un diagrama de tratamiento que nos guíe a la hora del proceso restaurador y nos ahorre tiempo de clínica (Fig 2), función que también tiene el encerado ya que por un lado nos va a permitir fijarnos en las características a reproducir en el diente a restaurar, y por otro nos facilita la obtención de una llave de silicona, elemento imprescindible en la realización de este tipo de procesos (Fig. 3).

Se comenzará el proceso reconstructivo mediante la colocación de dique de goma o en su defecto de un sistema separador tipo OptraGate® de Ivoclar Vivadent que nos permite separar labios y mejillas facilitando así el acceso y trabajo del odontólogo (Fig. 4).

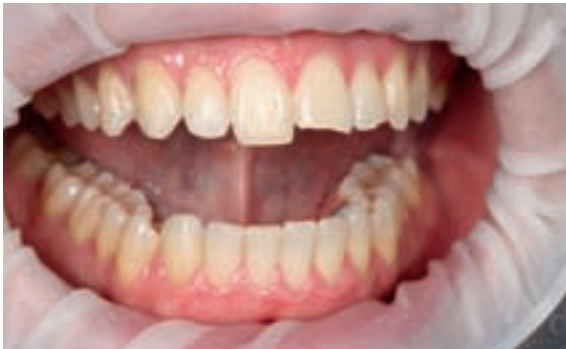Comenzaremos realizando la preparación dentaria. Según nos lo indica la literatura en relación a este tema (Fahl 2000, Vanini 2003, Baratieri 2008), observaremos que hay multitud de preparaciones posibles. En nuestro caso nos decidimos por un "mini-bisel" infinito, a fin de obtener una mejor óptica y una integración óptima de la restauración en el entorno oral. A continuación se realizó el grabado ácido y se aplicó un adhesivo de la 5ª generación (ExcITE®). ExcITE es un adhesivo sin coloración, con relleno, y con una fuerza de adhesión adecuada para soportar las fuerzas de masticación.



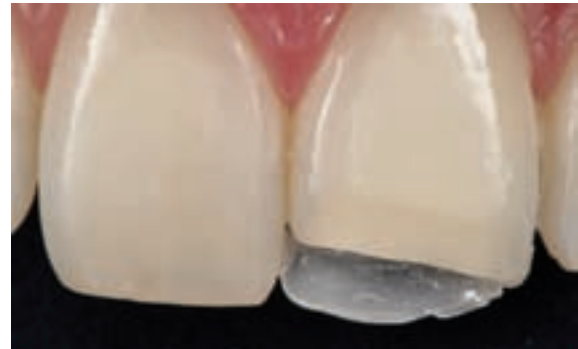**Fig. 2** Esquema de estratificación con Tetric EvoCeram



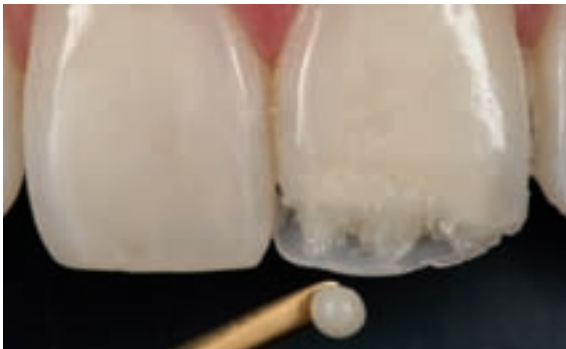**Fig. 3** El uso de la llave de silicona para ayudarnos en el proceso restaurador



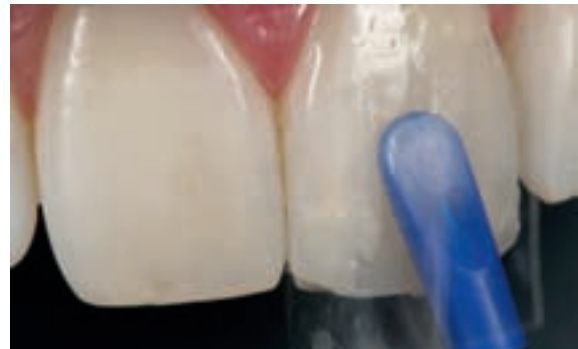**Fig. 4** OpraGate en su posición



**Fig. 5** Estratificación de la masa Bleach L



**Fig. 6** Tetric EvoCeram A3,5 Dentin, B2 Dentin y A3 Esmalte

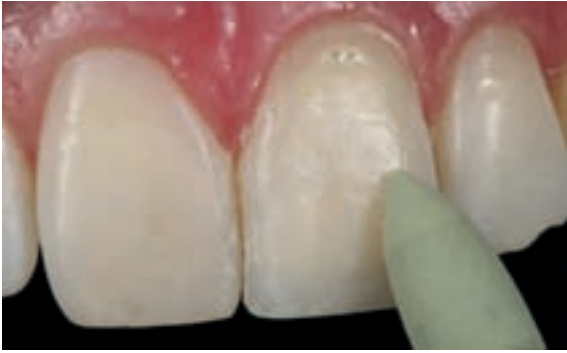

**Fig. 7** Bleach L/XL

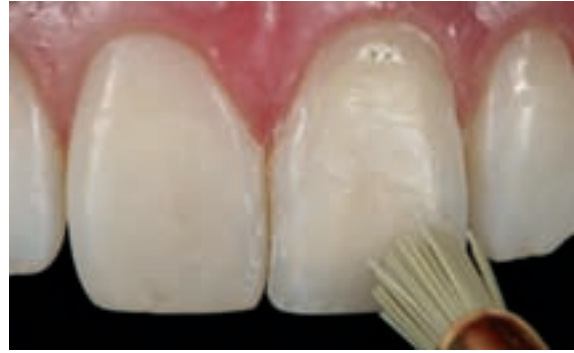La estratificación del composite la llevaremos a cabo utilizando Tetric EvoCeram® del color Bleach L para reproducir la cara palatina (Fig. 5), que nos proporciona un aumento de la luminosidad y a su vez un soporte idóneo para la aplicación de las sucesivas capas. Cada incremento fue fotopolimerizado individualmente con una lámpara de LED, siguiendo las instrucciones del fabricante, a fin de crear un apoyo óptimo para la siguiente capa posterior. A continuación se retiró cuidadosamente la llave de silicona, procurando no dañar la delgada pared palatina que hemos colocado y seguidamente pasamos a tratar la línea de fractura. Para conseguir el enmascaramiento óptimo de la línea de fractura, necesitamos sistemas opacos que podamos pincelar a nivel de la fractura y que hagan que la luz pase desapercibida en esa zona. En nuestro caso utilizamos para este fin una combinación de A3,5 Dentin y B2 Dentin que extenderemos hacia incisal realizando simultáneamente los mamelones, en este caso tres, los mismos que se han observado en el análisis previo del caso (Fig. 6).

Igualmente aplicamos lo que en el Kit se denomina esmalte de color A3, pero empleándolo como una dentina para complementar el cuerpo dentinario y parte de los mamelones. El siguiente paso lo haremos con Tetric EvoCeram Bleach L otra vez, para obtener el efecto de halo opalescente en el borde incisal (Fig. 7). La translucidez del mismo se obtendrá por la colocación de una masa transparente T que tiene una translucidez y un tono grisáceo que nos ayudará en la obtención de este efecto característico de los bordes incisales jóvenes. Finalmente para reproducir el esmalte que recubre la restauración utilizaremos una combinación de Bleach L y Bleach XL, éste último en una cantidad mínima con un grosor total menor del esmalte natural y teniendo muy en cuenta la luminosidad del caso para así poner más cantidad o menos cantidad de Bleach XL. Los colores Bleach que en un principio se entienden para cubrir necesidades de dientes blanqueados se pueden utilizar como esmaltes en cualquier tipo de diente, ya que permiten modular la luminosidad con bastante predictibilidad. A la hora de

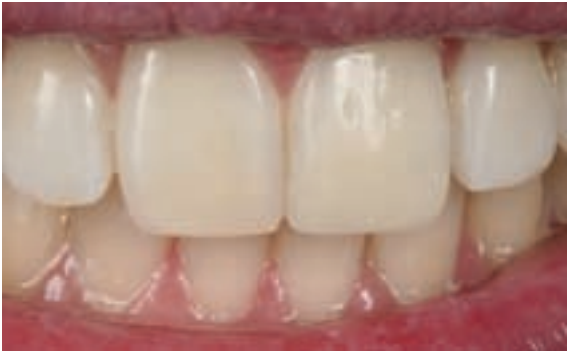



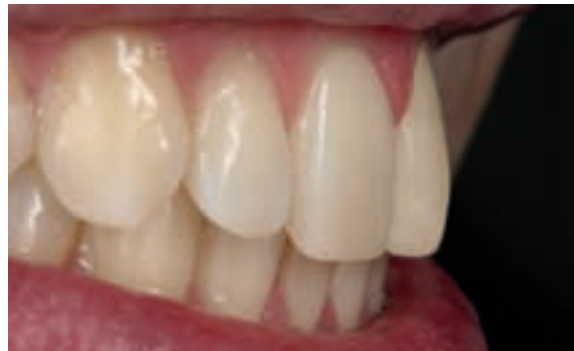**Fig. 8 Pulido con Astropol**



**Fig. 9 Anatomía terciaria y brillo con Astrobrush.**



**Figs. 10 y 11 El resultado final**



colocar las distintas masas, es necesario conocer en profundidad la translucidez que nos aportan las distintas masas de material.

Después de aplicar la última capa y fotopolimerizar cada incremento de hasta 2 mm con una lámpara LED de alta intensidad (nueva bluephase® G2), colocaremos un gel de oxalato en toda la restauración antes de proceder a la polimerización definitiva para así obtener un mejor grado de polimerización.

Como hemos mencionado anteriormente, las restauraciones las tenemos que realizar desde dos puntos de vista, el óptico (que se obtiene gracias a la estratificación) y el estructural, que en gran parte es logrado por el acabado y pulido de la restauración.

Para la anatomía primaria empleamos discos de óxido de aluminio, la secundaria la llevaremos a cabo con fresas a baja revolución y el sistema Astropol® (Fig. 8) y finalmente con la ayuda de cepillos con el abrasivo incorporado de carburo de silicio Astrobrush® (Fig. 9) confeccionaremos la anatomía terciaria y el brillo final. El resultado se integra de una manera muy natural en la boca del paciente y permite que nuestra restauración pase desapercibida obteniendo el resultado estético adecuado que busca el paciente, y que nos invita a seguir trabajando para obtener cada día mejores resultados (Figs. 10 y 11).

### Conclusiones

Para obtener buenas restauraciones con resinas compuestas, es necesario un entrenamiento previo intentando imitar dientes naturales con las diferentes masas que se suministran por los fabricantes. El conocimiento de la anatomía y la observación nos llevará a alcanzar resultados predecibles. □

Dirección de contacto:

Dr. Carlos Fernández Villares  
Mética Dental. C/Príncipe de  
Vergara 276 1º G  
E-28016 Madrid  
fernandezvillares@hotmail.com



# La cementación – el factor decisivo

## La cementación – uno de los pasos de trabajo más sensibles

Dr. Sandro Pradella, Eremo di Curtatone/Italia

*La cementación fiable y duradera de las restauraciones protésicas fijas representa una de las tareas más sensibles e importantes en el marco de los tratamientos protésicos. Los errores cometidos durante este proceso, perjudican la estética y la duración final de la restauración. Por esta razón es muy importante conocer con exactitud las propiedades químicas y físicas de los diferentes cementos dentales, así como su indicación y compatibilidad con los respectivos materiales de restauración. De manera ideal, el material de cementación debería garantizar una unión perfecta y duradera entre la sustancia dental y la restauración protésica, creando así una unidad resistente, en la que no puedan penetrar los fluidos orales.*

Otra condición previa importante es la simplicidad de la aplicación. No todos los materiales de cementación de composite son fáciles de mezclar y trabajar. También la eliminación de los sobrantes, en particular la de los cementos de composite, representa un problema clínico.

En comparación con los materiales de cementación convencionales, esto es una desventaja. Por esta razón, muchos odontólogos aún prefieren usar cementos convencionales para la cementación de restauraciones blindadas de óxido de aluminio, disilicato de litio y dióxido de circonio. No obstante, la práctica ha demostrado que con dichos materiales no siempre se obtiene el mismo resultado óptimo que con los procedimientos de cementación adhesiva. Aunque los procedimientos de cementación adhesiva son más complicados, estos sin embargo, garantizan una unión óptima, de manera que la sustancia dental y la restauración protésica se combinan formando una unidad resistente.

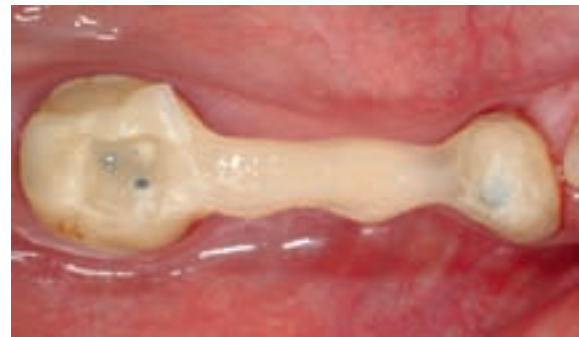
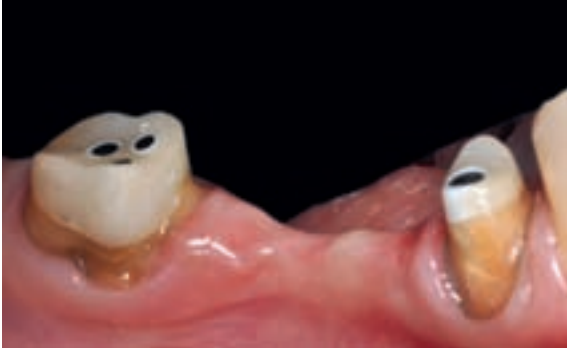
Fig. 1 Vista oclusal del puente

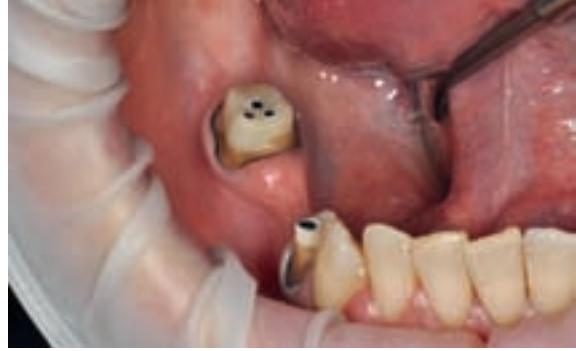### Caso clínico

La paciente había sido embestida por un coche y se había golpeado la cabeza contra el asfalto. Debido a que no llevaba un casco integral, su mandíbula no estaba protegida. Debido al impacto, sufrió una fractura de mandíbula y una fractura de los dientes posteriores, los cuales ya habían sido tratados anteriormente con dos puentes de composite reforzados con fibra de vidrio. A causa de este accidente, ambos puentes tuvieron que reemplazarse. Debido a que la paciente quería obtener una restauración estética, como material se eligió dióxido de circonio blindado con cerámica, el cual se puede cementar de forma tanto convencional como adhesiva.

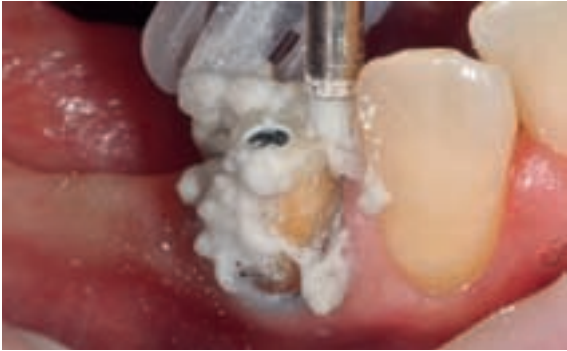
Del puente en el 4º cuadrante sólo quedaba la estructura de soporte de composite reforzado con fibra de vidrio, ya que el blindaje de composite se había astillado y desprendido (Fig. 1). Por lo tanto era necesario realizar una pieza completamente nueva, a fin de poder restablecer la función mandibular. La parte restante del puente original debía ser eliminada, para hacer posible la preparación de los pilares que sostendrían al nuevo puente. Diez años atrás, los dientes de pilar habían sido tratados con espigas de fibra de vidrio y supraestructuras de



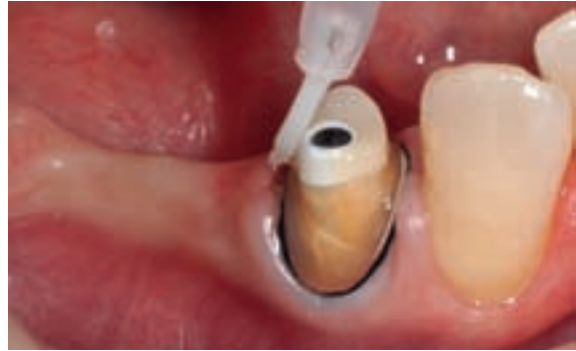**Fig. 2** Vista lateral de los dientes pilares después de la preparación



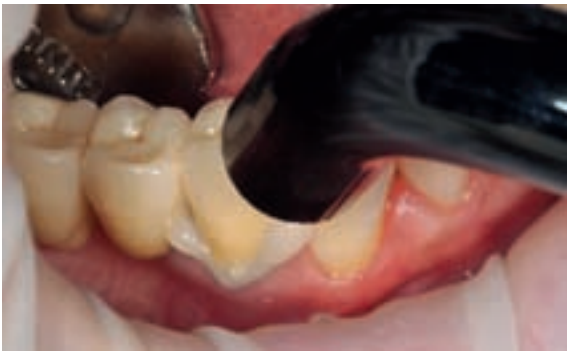**Fig. 3** OpraGate para el aislamiento relativo del campo de trabajo



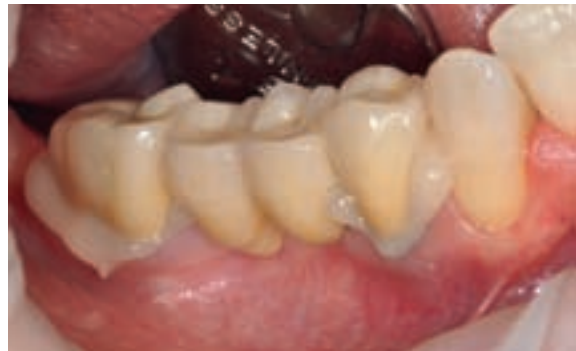**Fig. 4** Limpieza del muñón dental con agua, piedra pómez y jabón



**Fig. 5** Aplicación del adhesivo



**Fig. 6** Fotopolimerización de los sobrantes



**Fig. 7** El puente después de su inserción con sobrantes de cemento

muñón. En aquel entonces, dichas piezas habían sido cementadas, al igual que el puente mismo, con el composite de cementación Variolink® II.

Durante la preparación se comprobó que los dientes pilares estaban totalmente intactos y no mostraban ningún indicio de filtración o caries secundaria. Esto habla a favor de la calidad y durabilidad del composite de cementación seleccionado (Fig. 2). A continuación se llevó a cabo la realización del correspondiente puente de dióxido de circonio de acuerdo a los procedimientos convencionales.

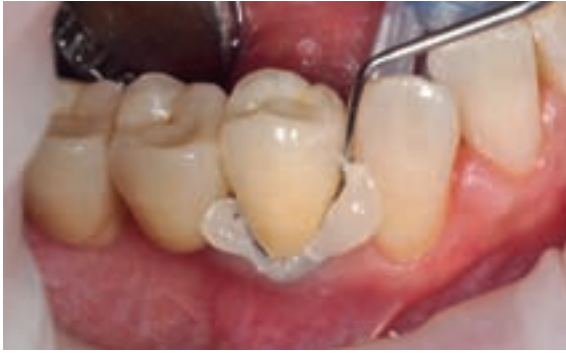Antes de la cementación adhesiva, las superficies interiores del puente de dióxido de circonio primero tienen que ser acondicionadas. Para este fin se aplicó

Metal/Zirconia Primer. Después de dejar actuar al material durante tres minutos, se eliminaron los excesos con aire en spray. Antes de proceder al tratamiento de las superficies dentales, es recomendable colocar un dispositivo separador de labios y mejillas, OpraGate®, ya que contribuye a mejorar la visibilidad general y también facilita lograr un relativo aislamiento del área de trabajo (Fig. 3).

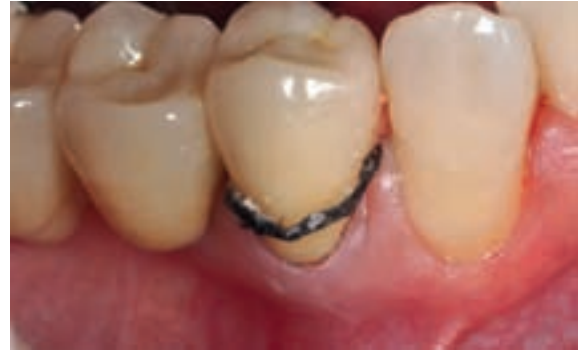También se recomienda la colocación de hilos de retracción para controlar el fluido del surco, ya que este podría contaminar las superficies dentales.

Como primer paso, la superficie completa del muñón fue limpiada cuidadosamente con un pequeño cepillo de pulir y una mezcla de agua, piedra pómez y jabón líquido. Así se eliminaron a fondo todos los residuos del

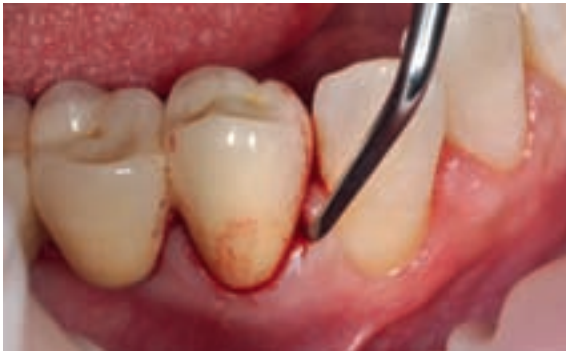



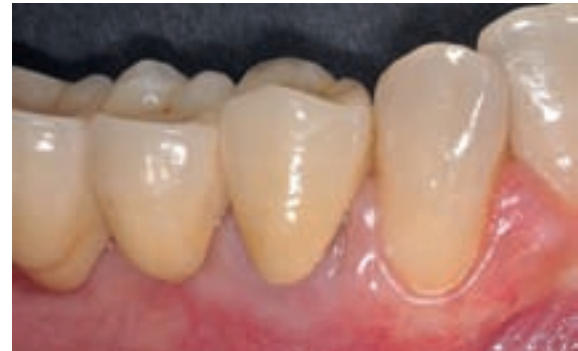**Fig. 8** Fácil eliminación de los excesos



**Fig. 9** Retirada del hilo de retracción usado para controlar el fluido del surco



**Fig. 10** Los restos de cemento y adhesivo se retiran con una cureta



**Fig. 11** Vista lateral del puente, a dos semanas después de su inserción

cemento provisional y otros contaminantes que pudieran perjudicar la adhesión (Fig. 4). Las superficies de la preparación fueron lavadas muy bien con agua y secadas con suavidad, aplicándose a continuación el adhesivo formado por los componentes Multilink® Primer A+B, los cuales deben mezclarse previamente (Fig. 5). Este adhesivo, es un sistema autograbante de un solo paso, en el que no se requiere ningún grabado adicional con ácido fosfórico. Para la aplicación del composite de cementación de fraguado dual Multilink® Automix se puede prescindir de un mezclado previo. El material se suministra en jeringas de aplicación de automezcla que contienen tanto la pasta base como también la pasta catalizadora. En el proceso de extrusión a través de la cánula mezcladora, los componentes se mezclan de una manera óptima y sin formar burbujas. De este modo, el Multilink Automix se puede aplicar directamente en la corona, lo cual facilita el desarrollo del trabajo y ahorra tiempo. Debido a su óptima consistencia, el material se aplica fácilmente con exactitud puntual, sin contaminar otras superficies. Los excesos tienen que ser eliminados cuidadosamente y a tiempo, es decir, durante la primera fase de la polimerización. El nuevo Multilink Automix "Easy Clean-up" con formulación mejorada, hace posible una retirada aún más fácil de sobrantes y ofrece ventajas evidentes en el manejo clínico. Los excesos de cemento se pueden fotoactivar aplicando la lámpara polimerizadora

durante aproximadamente dos segundos por cada cuarto de lado (en total ocho segundos) (Figs. 6 y 7). Esto hace que la consistencia de los sobrantes se vuelva similar a un gel y así los excesos se pueden retirar sin problemas en una sola pieza usando el scaler (Fig. 8).

Al final del proceso de cementación, se retiró el hilo de retracción que había sido colocado para controlar el fluido del surco (Fig. 9). Se utilizó una cureta (Fig. 10) para comprobar los bordes de la preparación, con el objeto de asegurar que ya no hubiesen residuos de adhesivo ni de cemento presentes, ya que estos pueden causar inflamaciones. Las fotos tomadas durante el control de seguimiento demuestran, sin embargo, que el área de operación permaneció completamente libre de inflamación (Fig. 11). La restauración se integró de una manera perfecta en su entorno oral, tanto en lo referente al color como también a la forma. Una gingiva sana es la mejor prueba de una restauración lograda con éxito. □

Dirección de contacto:

Dr. Sandro Pradella  
Via Lussemburgo 15  
I-46010 Eremo di Curtatone  
sanpra@tin.it



# Color, forma y función

## Reconstrucción estética con Tetric EvoCeram

Ulf Krueger-Janson, odontólogo, Frankfurt/Alemania

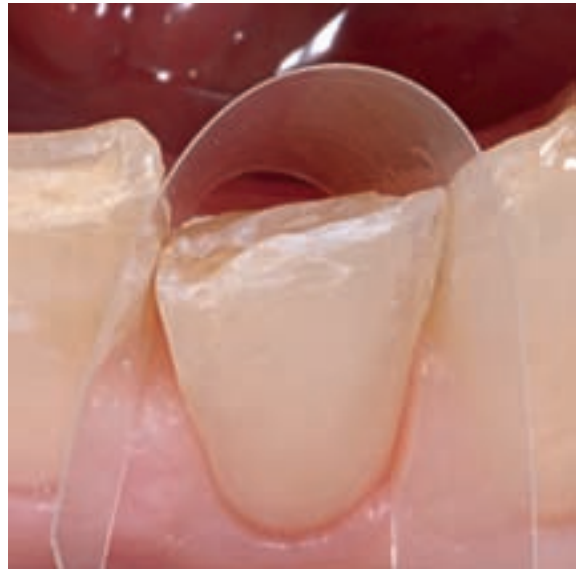
*Los composites universales modernos se han convertido en un material indispensable en la práctica cotidiana de un consultorio dental moderno. Con el desarrollo más reciente de esta clase de materiales, los composites universales nano-optimizados, se han podido alcanzar nuevos mejoramientos del material y su manipulación. Basado en este caso clínico, las ventajas de dicha nueva clase de material se ilustran a título de ejemplo.*

El paciente llegó a nuestra consulta con una fractura causada por accidente en el diente 31. La reconstrucción del borde se lleva a cabo con Tetric EvoCeram® mediante el uso del adhesivo de Grabado Total ExcITE®. Para configurar la forma de la restauración se utilizó una matriz de plástico transparente.

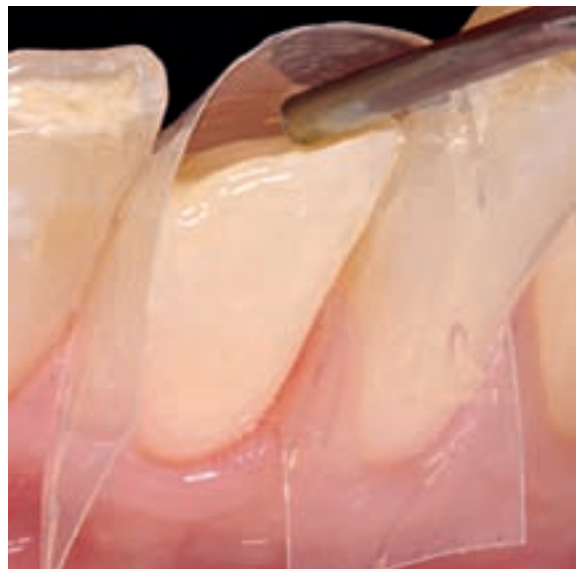La matriz se envuelve alrededor del diente, según se muestra en la Fig. 1, y se posiciona en forma subgingival dentro del espacio interdental distal, debido a que no es necesario reconstruir el borde distal. En el sentido mesial, sin embargo, es necesario garantizar la presencia de una abertura o, la movilidad de la matriz, a fin de poder configurar de nuevo el punto de contacto. Mediante la movilización de la matriz es posible trabajar en cualquier posición.

Además, cuando se aplica el gel de grabado, la matriz al mismo tiempo sirve para proteger los dientes adyacentes. Para poder aplicar el adhesivo (ExcITE) sin que la matriz se salga de su posición, ésta se sujeta con el dedo desde lingual. Así se garantiza la distribución uniforme del adhesivo. Para optimizar la aplicación, el material puede ser distribuido adicionalmente en las zonas marginales usando un pincel. Cuando el ExcITE se aplica mediante el VivaPen, se puede usar la cánula de aplicación predoblada.

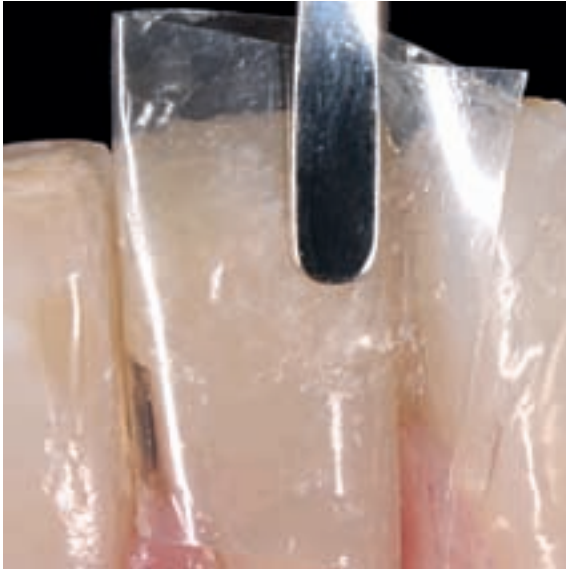Como primera capa se introduce algo de Tetric EvoFlow® dentro del encofrado de la matriz, con la finalidad de obtener una primera adaptación libre de burbujas y muy fina del composite a los bordes preparados. El material se retoca con la sonda y se distribuye uniformemente (Fig. 2).



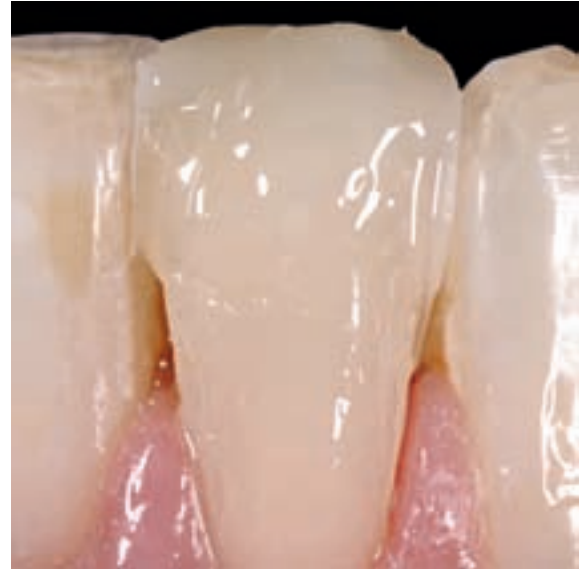**Fig. 1** Situación inicial: Diente fracturado 31 con la matriz ya colocada



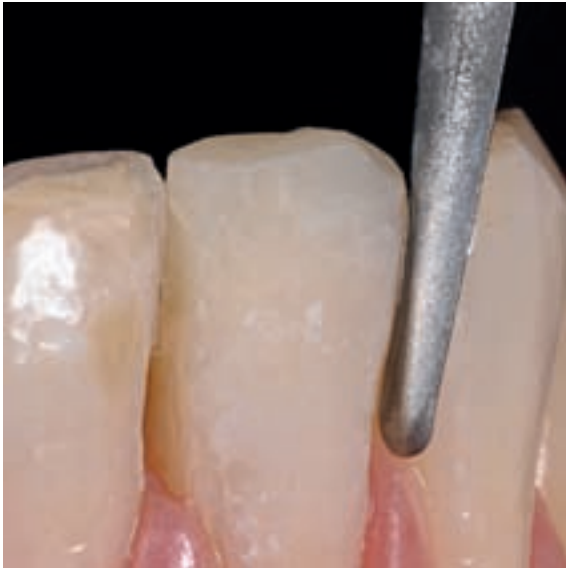**Fig. 2** Usando la sonda, la primera capa de material se adapta limpiamente a los bordes de la cavidad.



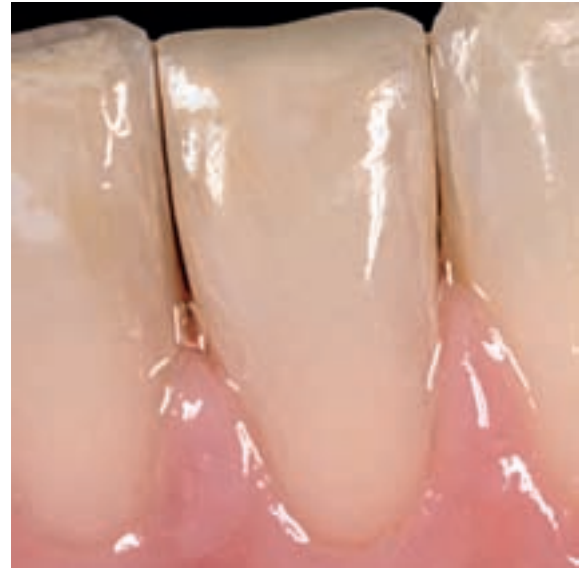**Fig. 3 Configuración del punto de contacto**



**Fig. 4 Como última capa se aplica una masa Bleach particularmente luminosa.**



**Fig. 5 Para el acabado se usa el instrumento manual EVA.**



**Fig. 6 La vista final nos muestra una restauración estética que se integra de una manera natural en su entorno.**

A continuación se aplica la primera capa de material opaco – aquí Tetric EvoCeram Dentin A3,5 – para conseguir la adaptación a la intensidad de color y de reflexión del diente. En el siguiente paso se procede con la formación y configuración de la pared mesial a través de la aplicación adicional de material y adaptación de la matriz.

Usando la espátula de Heidemann, se puede ejercer una tracción correspondiente sobre la masa. Esto sirve para la formación de una unión compacta con la región interdental (Fig. 3).

A continuación, para la capa final y la adaptación del color se usa un material cuyos valores de luminosidad y translucidez puedan reproducir con la mayor fidelidad posible el color del esmalte. En este caso se utilizó el color Bleach L del sistema de colores de Tetric EvoCeram. Los valores de luminosidad son perceptibles a simple vista (Fig. 4).

Para completar el trabajo se usa la pieza manual EVA. Se emplea la hoja plana para completar la zona labial, con estructura lisa y sin estrías. La hoja curvada resulta ideal para completar la zona del espacio interdental. La porción curvada llega a penetrar en la zona aproximal y la ligera curvatura del instrumento efectúa un contorneado previo de la forma interdental (Fig. 5).

Luego se continúa con el acabado final y la comprobación funcional de las posiciones habituales y protrusivas. La vista final nos muestra la superficie dental terminada, con un borde incisal adecuado para su función (Fig. 6). □

Dirección de contacto:

ZA Ulf Krueger-Janson  
Stettenstraße 48  
D-60322 Frankfurt/Main  
ulf.krueger-janson@t-online.de



# Combinación de materiales en una rehabilitación

## Descripción de un caso clínico combinando metal y cerámica

Dr. med. Dr. Odont. Marlies Moser y Christoph Zobler, maestro técnico dental, ambos de Innsbruck/Austria

Las reconstrucciones estéticas y estables en la zona de los dientes anteriores muchas veces representan un problema cuando se trata de dientes desvitalizados y decolorados. Sobre todo en los casos funcionalmente difíciles, pueden producirse fracturas o descementación de la supraestructura de la espiga radicular. Esta problemática nos impulsó a desarrollar una combinación de espiga metálica y cerámica.

### Caso 1: Espiga con supraestructura de muñón de metalocerámica y corona de cerámica sin metal

#### Anamnesis

En esta paciente de 38 años de edad observamos coronas de metalocerámica inadecuadas en 11 y 21. Además, se observó un muñón decolorado gris oscuro en el 21, el cual se encontraba desvitalizado y sometido previamente a un tratamiento de conductos. La paciente no estaba satisfecha con la estética, en particular con la gingiva decolorada y el espacio negro interdental (Fig. 1).

#### Tratamiento

Se llevó a cabo una preparación convencional para cerámica sin metal en el 11, así como una preparación subgingival del muñón decolorado en el 21. Luego se excavó el lecho de la espiga y se realizó la preparación escalonada convencional (Fig. 2). Después se llevó a cabo la impresión en polisiloxano y la colocación del provisional.

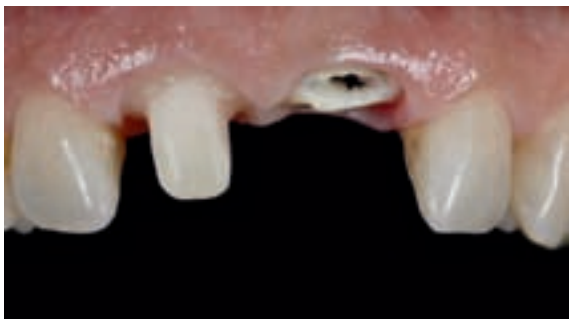

Fig. 2 Preparación de hombro convencional para cerámica sin metal

### Espiga sobreinyectada de metal-cerámica – método de dos partes

La fabricación de la espiga colada se realiza mediante procedimientos ya conocidos. La única diferencia es que la espiga de metal noble (Callisto® Implant 78) se modela en cera, teniendo en cuenta la reducción para el blindaje de cerámica (aprox. 0,5 – 1 mm) (Fig. 3). Las correspondientes masas de opaquer IPS InLine® PoM se aplican sobre la porción de corona de la espiga y se cuecen.

A continuación se realiza el diseño definitivo del muñón en cera y se coloca un canal de inyección (Fig. 4). La determinación del color del muñón del diente 11 de la paciente, permite adaptar cromáticamente el color para la espiga de IPS InLine PoM y seleccionar la correspondiente pastilla. Después de la inyección (Fig. 5) se efectúa el ajuste sobre el muñón. La cerámica inyectada terminada no se glasea, por-

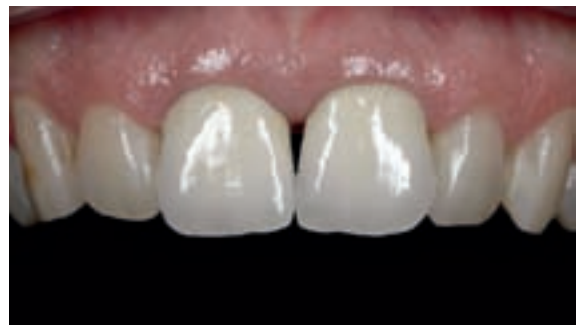

Fig. 1 Coronas de metalocerámica deficientes en 11 y 21

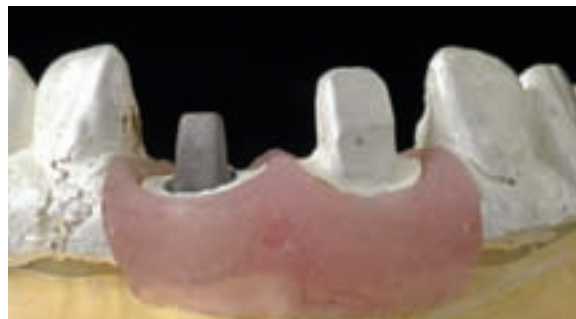
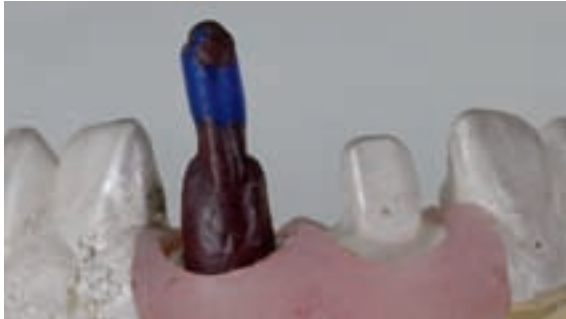
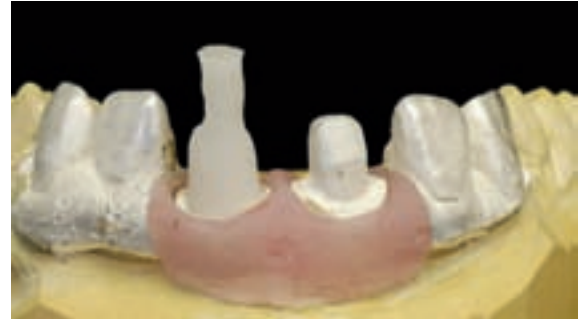Fig. 3 Supraestructura de espiga colada en metal

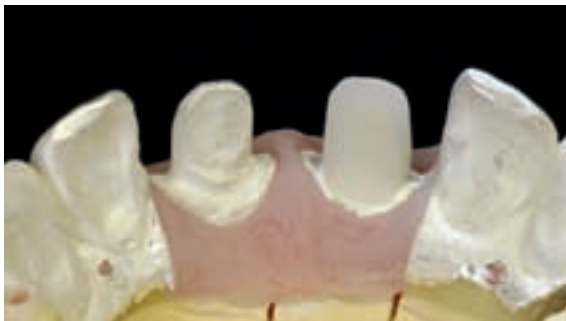



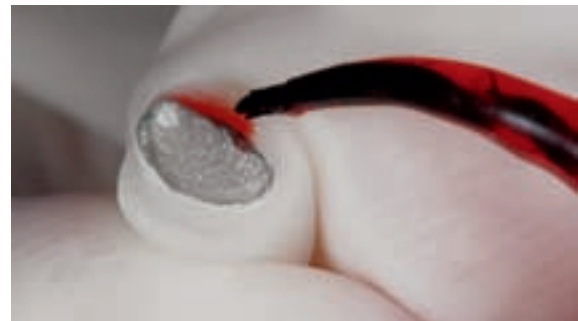**Fig. 4** Diseño de muñón en cera con canal de inyección



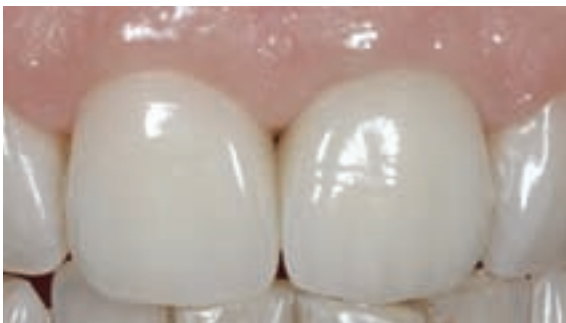**Fig. 5** Espiga muñón después del prensado con IPS InLine PoM



**Fig. 6** Espiga con cerámica inyectada, preparada para el grabado.



**Fig. 7** Grabado de la supraestructura de espiga metalocerámica.



**Fig. 8** Coronas de IPS e.max con una gingiva sana

que de lo contrario se perdería la capacidad de grabado de la cerámica. Esto es decisivo para la óptima adhesión entre el diente, la espiga y la corona de cerámica sin metal (Fig. 6).

Para la corona nos decidimos por la cerámica de inyección IPS e.max® Press LT, cuyo elevado grado de dureza (400 MPa) y capacidad de grabado, permite una cementación adhesiva y la unión compacta a la espiga de cerámica.

Las coronas inyectadas en forma totalmente anatómica se caracterizan con colores de maquillaje y se completan con una cocción de glaseado. A pesar de la difícil especificación (diente 11 vital, diente 21 desvitalizado), ambos dientes anteriores se pueden realizar así en cerámica sin metal. La combinación de la comprobada técnica de la espiga de oro con una masa de cerámica sobreinyectada hace posible obtener una restauración libre de metal y por consiguiente obtener unas propiedades ópticas naturales en el blindaje final.

#### **Integración**

Después de retirar el provisional se lleva a cabo la limpieza del lecho de la espiga y el acondicionamiento con Multilink® A+B. Al mismo tiempo se procede a grabar la porción de cerámica de la espiga con ácido fluorhídrico (gel de graba-

do para cerámica IPS) (Fig. 7), se silaniza con Monobond-S y la porción de metal se prepara con Metal Primer. La espiga y el lecho de la misma se revisten con Multilink Automix, luego se inserta la espiga y se eliminan los excesos. A continuación, se procede al grabado del escalón del diente preparado (ácido fosfórico) y también de la supraestructura cerámica de la espiga (ácido fluorhídrico) y se acondicionan con Monobond-S.

Sólo entonces se lleva a cabo la cementación de las coronas libres de metal con Varionlink® II. Al cabo de un mes, ya es posible apreciar un claro mejoramiento de la estética y de las condiciones gingivales. El triángulo negro interdental se pudo cerrar y las tinciones producidas por los óxidos metálicos en la gingiva marginal mostraron una evolución muy favorable. Las fotos tomadas después de un año muestran un aspecto muy mejorado de las encías (Fig. 8).

#### **Caso 2: Corona de metal cerámica prensada (PoM) directamente inyectada sobre la espiga**

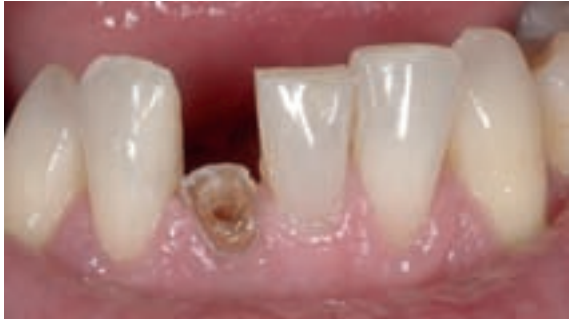##### **Anamnesis**

Tratamiento del diente 41 desvitalizado con numerosas restauraciones y tinciones gris oscuras. La eliminación del material de obturación del conducto y el blanqueamiento posterior no tuvieron éxito alguno. Por lo tanto nos decidimos por una supraestructura de espiga con corona directamente sobreprensada (Fig. 9), sin una supraestructura de espiga por separado. Esto es posible en áreas menos esenciales desde el punto de vista estético.

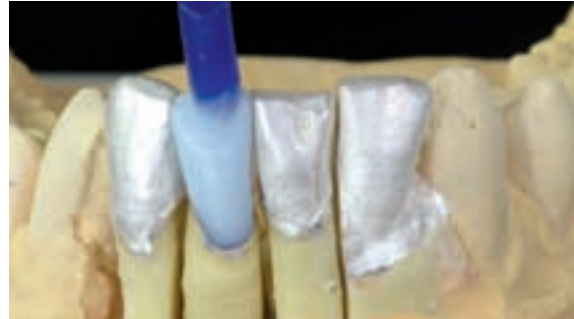
##### **Procedimiento**

Procedemos conforme a lo habitual en las preparaciones de espigas y coronas (ver arriba). La preparación del hombro bucal se debe realizar subgingivalmente, para evitar que se transparente la zona oscura de la raíz.





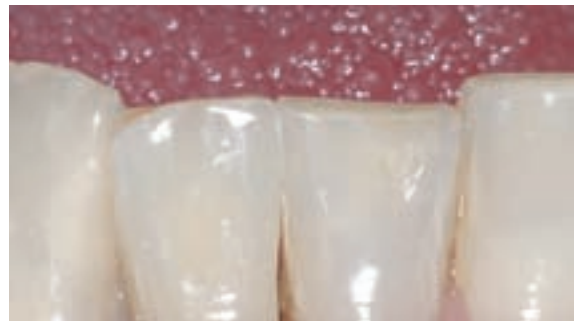**Fig. 9** Preparación para supraestructura de espiga con corona sobreprensada



**Fig. 10** Modelado completamente anatómico del diente con canal de inyección



**Fig. 11** La corona después de su caracterización y cocción de glaseado



**Fig. 12** Corona de espiga metálica y su adaptación

### **Espiga de cerámica Press-on-Metal – Método de una sola fase**

El procedimiento con la espiga PoM se lleva a cabo según se ha descrito más arriba. La diferencia en este caso consiste, en que después de la aplicación y cocción del opaquero no sólo se complementa la forma del muñón, sino que de una vez se procede al modelado anatómico en cera del diente completo (Fig. 10). El sobreprensado se hace con IPS InLine® PoM. La corona de espiga se ajusta cuidadosamente bajo el microscopio sobre el muñón. Debido a que se trata de un hombro circular, a pesar de la infraestructura metálica de la espiga se obtiene la impresión estética de una corona libre de metal. La caracterización se lleva a cabo con IPS InLine® Stains y Shade Incisal, así como una cocción de glaseado final (Fig. 11).

### **Integración**

Debido a que el diente entero se complementa con la espiga como una sola pieza, está indicado el uso de un composite adhesivo de polimerización primaria química (Multilink Automix). Los composites de cementación de polimerización dual tienen la desventaja de que en la parte más profunda (lecho de la espiga) no se alcanza la resistencia deseada, ya que esas áreas no son accesibles a una fuente de luz. El procedimiento con Multilink Automix es igual a lo que ya se ha descrito más arriba. Como resultado se nos presenta una corona de espiga armónica (Fig. 12).

### **Conclusiones**

Las posibilidades ilustradas a través de estas descripciones de casos clínicos para la reconstrucción estética de dientes anteriores desvitalizados, ofrecen una solución elegante con un resultado altamente estético y con la estabilidad de las contrastadas espigas de metal noble. Gracias a la técnica de colado, la espiga ajusta con exactitud en las formas indivi-

duales de los conductos. Por una parte, de esto resulta una componente retentiva, mientras que por otra parte se reduce al mínimo el espacio adhesivo en toda su extensión. Frente a las espigas cónicas o redondas, este método muestra un mayor valor de estabilidad. Dependiendo del perfil de las exigencias estéticas, este sistema se aplica bien sea en dos partes (caso 1) o en una sola fase (caso 2). En particular es el método de dos partes el que permite obtener un resultado altamente estético por sus excelentes características de transparencia, ya que la supraestructura cerámica del muñón no es perceptible ni siquiera al trasluz. En áreas menos exigentes desde el punto de vista estético, también se puede usar el método de una sola fase. La estabilidad sigue siendo la misma. Actualmente hemos integrado alrededor de 20 casos, que hasta el día de hoy no han presentado ningún fracaso, aunque todavía es muy temprano para informar sobre los resultados de un seguimiento a largo plazo, debido al escaso tiempo de aplicación de apenas un año. □

Direcciones de contacto:

Dr. Dr. Marlies Moser  
Südtirolerplatz 1/6  
A-6020 Innsbruck  
praxis@drmoser.eu  
www.drmoser.eu

ZTM Christoph Zabler  
Inn-Keramik GmbH  
Zollerstr. 3  
A-6020 Innsbruck  
info@innkeramik.at  
www.innkeramik.com



# Composite combinado con cerámica sin metal

## Rehabilitación de una dentición fuertemente erosionada

Prof. Dr. Daniel Edelhoff, Munich, y Oliver Brix, técnico dental, Wiesbaden/ambos de Alemania

Los conceptos de tratamiento modernos combinados con el uso de la técnica adhesiva y los nuevos materiales de restauración, hacen posible reducir claramente la pérdida de sustancia dental. Basado en la presente descripción de un caso clínico, se presenta la compleja rehabilitación de múltiples defectos de sustancia dental en un paciente joven con cerámica libre de metal y composite. Sólo a través de una estrecha colaboración entre el paciente, el odontólogo y el técnico dental, fue posible la exacta definición y la realización del objetivo del tratamiento. El uso del wax-up, así como un patrón de diagnóstico y restauraciones provisionales modificables, resultaron ser medios auxiliares eficientes para la comunicación, la toma de decisiones y la posterior preparación.

### Situación inicial

Un paciente de 28 años de edad se presentó en nuestra consulta con el deseo de obtener una mejora estética en la situación de sus dientes anteriores. Se quejaba de hipersensibilidad durante la ingestión de alimentos, presentando una abrasión dental que había ido en constante aumento durante los últimos años. El pronunciado deterioro presente en la dentición, ya había dado como resultado también con alteraciones funcionales (Fig. 1).

### Planificación del tratamiento

Antes de la planificación definitiva del tratamiento, la totalidad de las obturaciones fueron sustituidas por restauraciones adhesivas con composite (Tetric EvoFlow®/ Tetric EvoCeram®, Syntac) y el diente 11, fuertemente lesionado y sometido previamente a un tratamiento de endodoncia, fue reforzado adhesivamente con un poste de fibra de vidrio (FRC Postec® Plus, Variolink® II/ Syntac). De esta manera se pudo obtener una clara imagen de la magnitud del defecto, la calidad de los pilares y las partes de esmalte que aún quedaban. Después del correspondiente análisis clínico y de laboratorio, así como después de evaluar las distintas posibilidades de restauración, el equipo de tratamiento y el paciente se decidieron por el siguiente plan de trabajo:

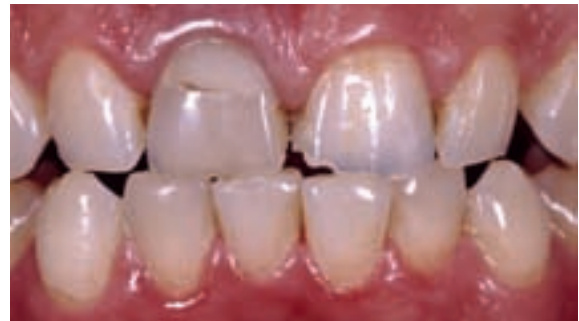
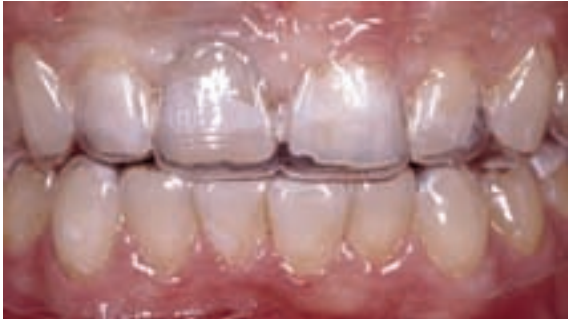
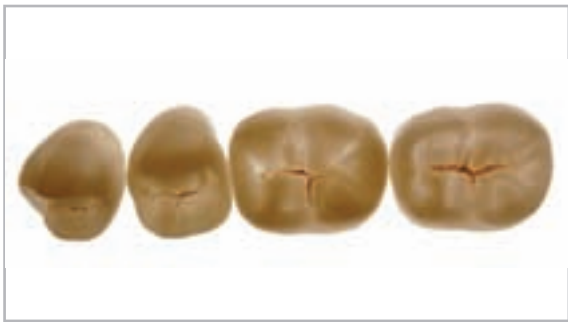Fig. 1 Situación inicial: oclusión dinámica

1. Elaboración de un wax-up analítico para la reconstrucción de la estética y la función, así como la transferencia del mismo a un patrón de diagnóstico
2. Selección del material de restauración adecuado (técnica directa o indirecta) y de la correspondiente forma de preparación
3. Traslado del aumento de la dimensión vertical determinada por el wax-up, a una férula de mordida en el maxilar inferior (tiempo de uso de por lo menos cuatro semanas)
4. Preparación de los dientes afectados utilizando el patrón de diagnóstico y la determinación de la relación recíproca de los maxilares, así como la integración de un provisional elaborado después del wax-up en una sola sesión
5. Prueba de las restauraciones provisionales con posibilidad de modificaciones
6. Toma de impresión e inmediata elaboración de las restauraciones en el laboratorio dental
7. Prueba de ajuste y cementación definitiva de las restauraciones de cerámica sin metal
8. Restauración con composite de los dientes anteriores en el maxilar inferior



**Fig. 2** Los patrones de diagnóstico fueron probados para obtener una primera impresión de la rehabilitación planificada.



**Fig. 4** Carillas oclusales "table-top" de IPS e-max Press HT inyectadas en forma completamente anatómica

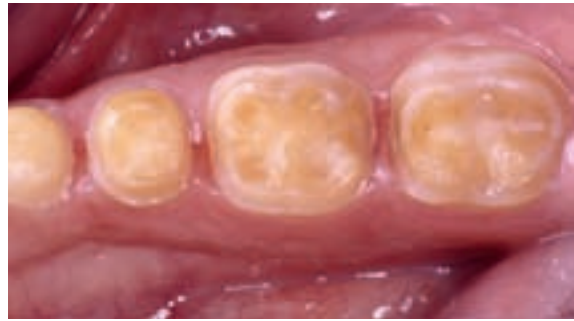#### Pretratamiento y preparación

Se realizó un pretratamiento con una férula de mordida en el maxilar inferior durante un periodo de cuatro semanas. Esta férula trasladaba con precisión a la boca del paciente el cambio en la dimensión vertical establecido por medio del encerado (wax-up). De esta forma, se pudieron reconstruir las relaciones correctas de largo y ancho de los dientes anteriores del maxilar superior. A través de un patrón de diagnóstico correspondiente al wax-up, también fue posible transmitirle al paciente una primera impresión del objetivo del tratamiento que se quería alcanzar (Fig. 2).

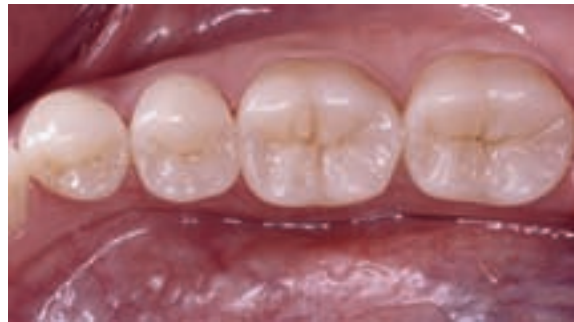Este patrón también sirvió durante todo el tratamiento como línea guía y como ayuda de orientación para la preparación. De este modo fue posible reducir al mínimo la pérdida de sustancia dental en correspondencia al contorno exterior previsto de las restauraciones. La totalidad de las preparaciones y la determinación de la relación maxilar, se planificaron para el mismo día de tratamiento. En la zona de los anteriores en el maxilar superior, se quería colocar una corona (11) y carillas. En la zona de los dientes posteriores, el equipo de tratamiento se decidió por el uso de "carillas oclusales" de vitrocerámica, también conocidas como "table-top" (Figs. 3 a 5). Todas las restauraciones de cerámica sin metal fueron realizadas con el sistema IPS e.max®. El espesor mínimo de las carillas "table-top" inyectadas con forma completamente anatómica en cerámica de disilicato de litio, fue establecido en 1 mm. Estas fueron realizadas a partir de pastillas de alta translucidez (IPS e.max Press HT) usando la técnica de maquillaje.

#### Tratamiento provisional

La elaboración de las restauraciones provisionales, se llevó a cabo en el mismo consultorio mediante el



**Fig. 3** Preparación de los dientes posteriores en el maxilar inferior para las restauraciones de vitrocerámica



**Fig. 5** Las carillas oclusales "table-top" después de su cementación adhesiva

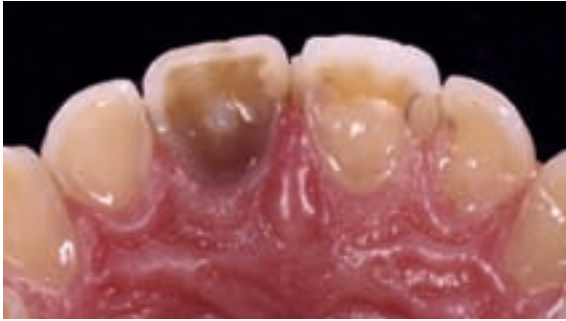empleo del patrón de diagnóstico de uso múltiple y un material de restauración provisional basado en Bis-GMA. Para obtener una mejor estética, durante la fabricación de los provisionales para los dientes anteriores del maxilar superior, se incluyó adicionalmente en la estratificación un composite translúcido fotopolimerizable (Tetric EvoCeram, color T) en la zona del borde incisal del patrón. En la zona de los dientes posteriores, los onlay provisionales poco retentivos fueron dejados enclavados. La cementación provisional de los provisionales realizados directamente en clínica, se llevó a cabo sin grabado previo de la sustancia dental con un bonding (Heliobond).

#### Prueba de ajuste y cementación

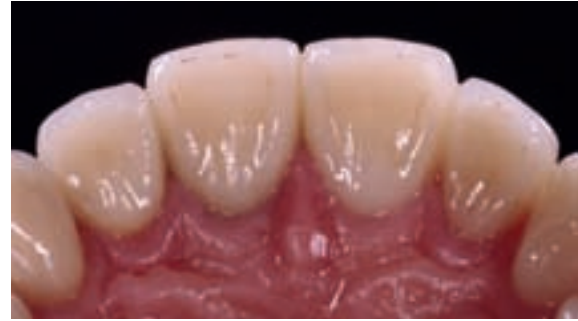Para controlar las propiedades de forma y color, las restauraciones fueron probadas in situ con un gel de glicerina coloreado (Try-in Paste, Variolink® II y Variolink® Veneer). Por otra parte, el control de la calidad del ajuste marginal y la cuidadosa primera comprobación de los contactos de oclusión estáticos y dinámicos, se realizaron con una masa de silicona de adición de baja viscosidad.

Para la cementación definitiva, las superficies interiores de las restauraciones de vitrocerámica fueron grabadas durante 20 segundos con un gel de ácido fluorhídrico (< 5% IPS Ceramic Etching Gel) y a continuación silanizadas (Monobond-S). En la zona del diente se aplicó exclusivamente el sistema adhesivo dentinario Syntac. Para la cementación de la corona de vitrocerámica del diente anterior 11 se usó un composite de cementación de fraguado dual de baja viscosidad (Variolink II Base y Variolink II Catalyst, color 110). Todas las carillas y onlays de preparación oclusal fueron cementadas exclusivamente con fotopolimerización y mediante el

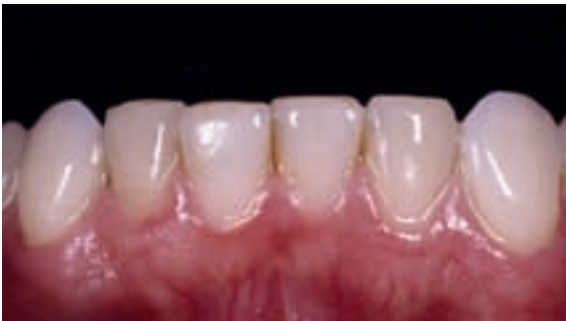



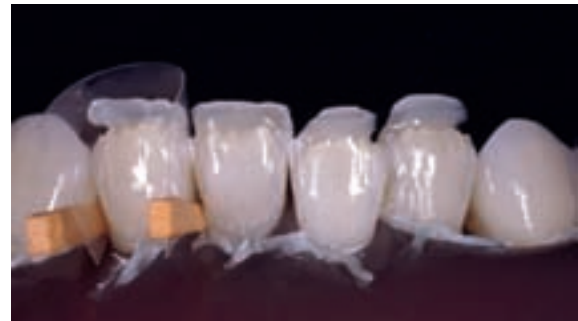**Fig. 6** Vista palatina de los dientes anteriores fuertemente erosionados en el maxilar superior (diagnóstico inicial)



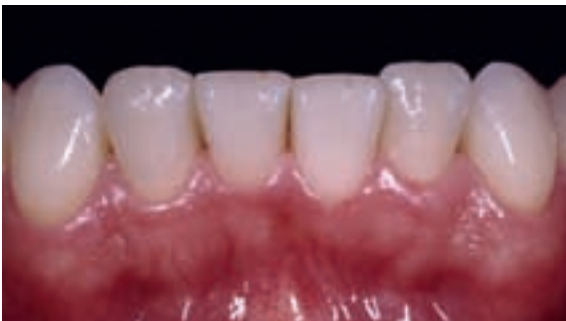**Fig. 7** Restablecimiento de la estética y de la guía canina



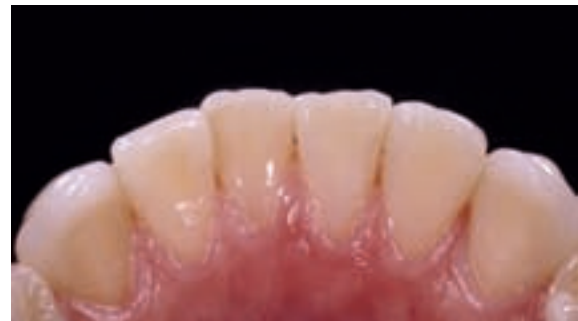**Fig. 8** Los dientes anteriores en el maxilar inferior muestran extensos desgastes abrasivos en el área de los bordes incisales. El núcleo de dentina ya ha quedado expuesto. Todos los demás dientes ya fueron tratados con restauraciones de vitrocerámica.



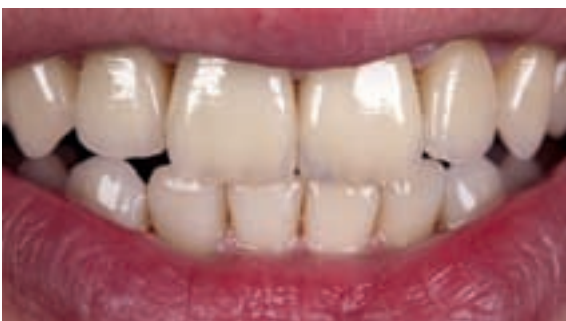**Fig. 9** Estratificación de las restauraciones de dientes anteriores en el maxilar inferior con un sistema de composite coordinado al sistema de cerámica sin metal. Para obtener una transición perfecta se incorporaron masas similares a mamelones en la sustancia dental existente. El contorno lingual fue transferido del wax-up mediante una llave de silicona.



**Fig. 10** Vista labial de los dientes anteriores en el maxilar inferior reconstruidos con composite después del ajuste fino de la oclusión dinámica y un primer pulido.



**Fig. 11** La vista lingual de las obturaciones de composite evidencia la manera de estratificar y muestra transiciones apenas visibles hacia la sustancia dental natural



**Fig. 12** Debido al cambio en las longitudes de los dientes, la línea de la sonrisa ahora muestra un desarrollo armónico en relación al contorno del labio inferior.

uso exclusivo de Variolink II Base y Variolink Veneer. Para la polimerización definitiva se utilizó una potente lámpara polimerizadora (la nueva bluephase® con > 1200 mW/cm<sup>2</sup>) (Figs. 6 y 7).

Después de cementar las restauraciones de vitrocerámica y hacer el ajuste exacto de la oclusión, se procedió a la estructuración de los dientes anteriores del

maxilar inferior con un sistema de composite altamente estético y armonizado (Artemis® Professional Set) (Figs. 8 a 11). Mediante la reconstrucción del volumen dental perdido, fue posible satisfacer al máximo las expectativas estéticas del paciente (Fig. 12). □

Direcciones de contacto:

Prof. Dr. med. dent. Daniel Edelhoff  
Poliklinik für Zahnärztliche Prothetik  
Ludwig-Maximilians-Universität  
Goethesstrasse 70  
D-80336 München  
daniel.edelhoff@med.uni-muenchen.de

ZT Oliver Brix  
Innovatives Dental Design  
Dwight-D.-Eisenhower-Str. 9  
D-65197 Wiesbaden  
oliver-brix@t-online.de



# El vínculo del futuro



## IPS AcryCAD – el vínculo de IPS e.max ZirCAD con IPS e.max ZirPress

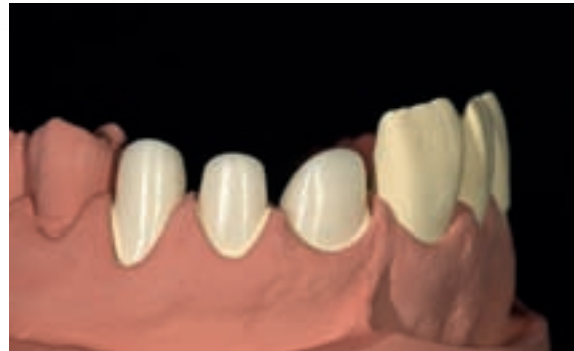*Volker Brosch, maestro técnico dental, Essen/Alemania*

*La historia de la tecnología dental es una historia de desarrollos vertiginosos. En el transcurso de los últimos años, se ha venido aplicando una velocidad vertiginosa, a menudo incluso arriesgada, sobre todo en el campo de la investigación de tecnologías y materiales. Sin embargo, no todos los logros han tenido una evolución positiva. Una y otra vez, los productos prematuramente lanzados al mercado, fueron causa de grandes fracasos. A partir de las tensiones generadas entre el ritmo acelerado de las innovaciones, los fracasos y la necesidad de los técnicos dentales de poder contar con cierta estabilidad y fiabilidad de los productos, siempre vuelven a surgir grandes dudas y reservas frente a los progresos tecnológicos.*

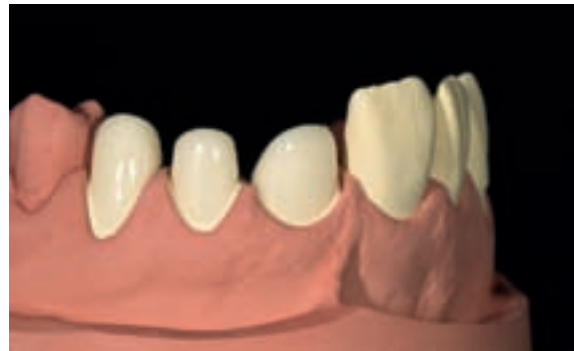Para que los usuarios acepten los desarrollos tecnológicos, es necesario garantizar que las tecnologías faciliten los procesos de trabajo y al mismo tiempo aumenten la calidad de la producción. Sólo entonces, el progreso será aceptado de manera general y no será percibido como una amenaza. Se puede decir con certeza que las nuevas tecnologías siempre tienen perspectivas de éxito cuando son capaces de contribuir al incremento o aseguramiento de la calidad, pero sin plantear exigencias insuperables a la cualificaciones de los usuarios. Sólo así se pueden unir y combinar la conciencia de la calidad y la economía.

### **Materiales específicos**

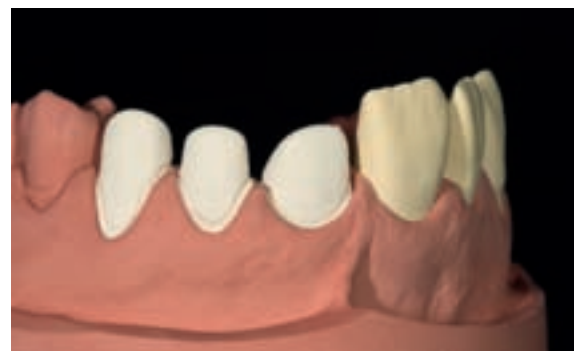Ante este trasfondo, la técnica de procedimiento, los instrumentos y el material, son componentes estrechamente vinculados entre sí. Dirigidos por la habilidad y el conocimiento del técnico dental, dichos componentes deben funcionar para minimizar los riesgos. El procedimiento difundido con mayor amplitud en nuestra profesión es el principio de "lost wax" (cera pérdida). Por esta vía, no sólo se da forma a materiales plásticos, sino que también se funden metales y, desde hace aproximadamente 20 años, se inyectan masas cerámicas para producir piezas dentales. Lo que alguna vez se consideró como progreso, hoy en día ya es lo cotidiano en el campo dental. Esto sólo es



**Fig. 1** Estructuras finalizadas de IPS e.max ZirCAD coloreadas ...



**Fig. 2** ... posteriormente se aplica una delgada capa de ZirLiner 1.



**Fig. 3** Para el escaneado digital se aplica el spray de contraste IPS Contrast Spray.

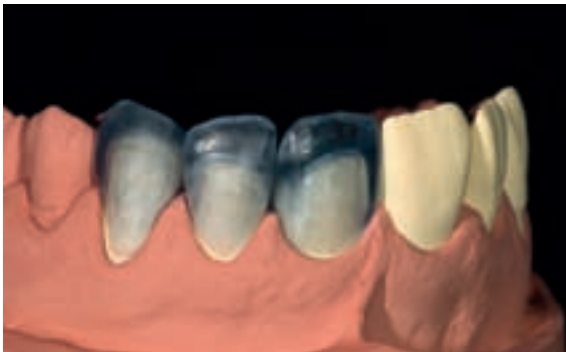



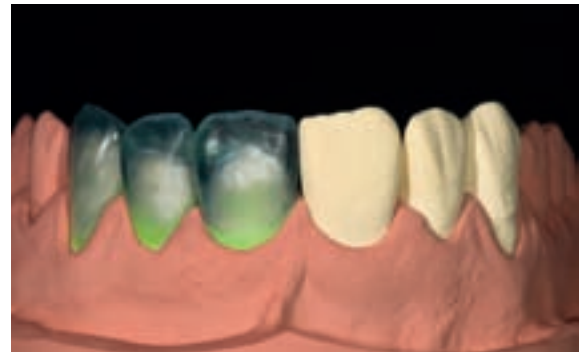
**Fig. 4** La porción anatómica de la corona de diente canino en IPS AcryCAD



**Fig. 5** La estructura acrílica calcinable anatómica y la estructura de circonio ...



**Fig. 6** ... se complementan para integrar la forma dental.



**Fig. 7** Las correcciones con cera completan el modelado.

posible mediante la perfecta adaptación de los procesos, los instrumentos correspondientes y materiales, perfectamente armonizados con los mismos.

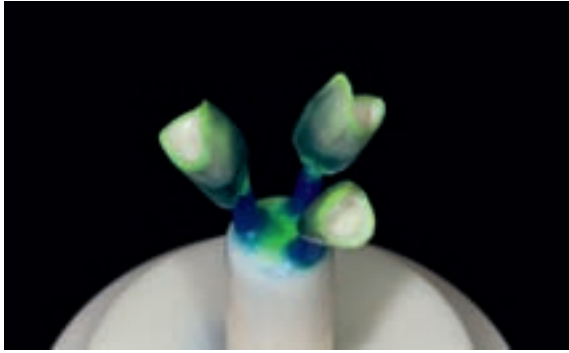
### Crear sinergias

En el desarrollo de materiales, la industria se concentra en creciente medida en el avance tecnológico dentro de la técnica de los procesos. Existen materiales cada vez más numerosos y más interesantes para ser procesados en los sistemas CAM. Las cerámicas libres de metal del sistema IPS Empress® y del sistema IPS e.max® están disponibles tanto para la tecnología de inyección como para la tecnología de CAD/CAM. Dichos sistemas de materiales fueron complementados con un material plástico que se quema sin dejar residuos (IPS AcryCAD), el cual es fresado utilizando el sistema CAM (Fig. 4). El IPS AcryCAD permite realizar el puente entre la técnica de CAD/CAM y la comprobada técnica de inyección o colado. Esto hace que con dicha combinación de procesos, se obtengan interesantes sinergias en el desarrollo del trabajo. De esta manera, las estructuras de óxido de circonio configuradas mediante el programa de CAD, se pueden usar directamente para la realización de la forma anatómica completa sobre dicha estructura (Figs. 1 a 3). A continuación, estos se fresan en IPS AcryCAD. De este modo se dispone de una estructura sinterizada de IPS e.max®ZirCAD y una morfología en acrílico fresada.(Fig. 5). La misma se ajusta con facilidad y rapidez sobre la estructura. Las correcciones posteriores

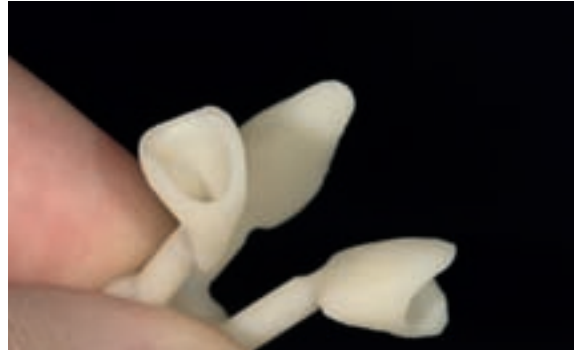mediante fresado o modelado con cera, no representan ningún problema y esto hace posible realizar pequeñas mejoras y retoques finales (Figs. 6 y 7). Posteriormente se embute este "sándwich" y se inyecta la porción de IPS AcryCAD en IPS e.max® ZirPress (material de sobreinyección para circonio), obteniendo de esta forma una corona de blindaje en dióxido de circonio realizada de forma predominantemente digital (Figs. 8 a 11).

### El proceso en detalle

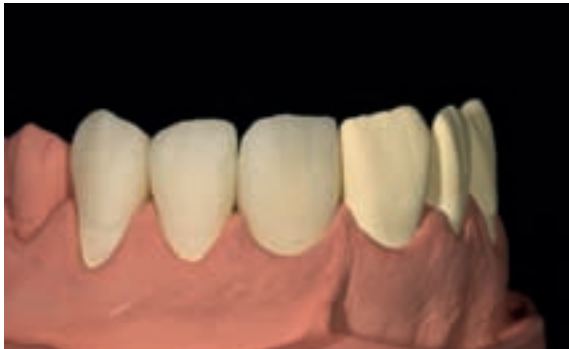En primer lugar se diseña una estructura para la corona o el puente mediante el software de CAD. Dicha estructura luego se fresa en IPS e.max ZirCAD, se repasa a mano y a continuación se sinteriza en el Sintramat. Después de que la estructura sinterizada ha sido ajustada y aplicado el liner, se vuelve a escanear y encima se construye una corona anatómica o un puente (Fig. 3). A continuación, la máquina CAM se encarga de fresar la pieza a partir del bloque de IPS AcryCAD (Fig. 4). Las propiedades de este bloque hacen posible trabajarlo muy bien con la máquina. Para facilitar la evaluación visual del espesor del material, este ha sido fabricado en un color azul transparente. Por lo tanto, con un poco de práctica ya se puede evaluar ópticamente el espesor de pared. Esto facilita mucho el control del espesor de la capa de sobreinyección (Figs. 5 a 7). Para la sobreinyección de la estructura de óxido de circonio, el sistema IPS e.max ZirPress ofrece tres grados de translucidez; éstos fueron concebidos para diferentes



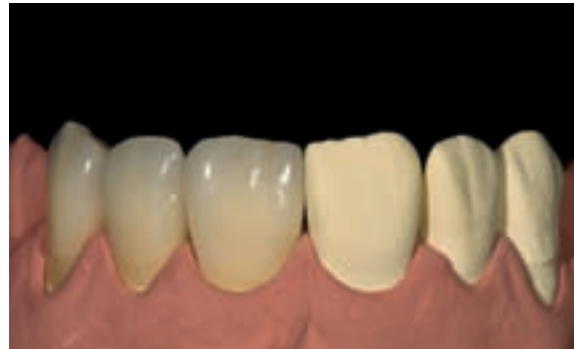*Fig. 8 La sobreinyección de las estructuras de circonio con IPS e.max ZirPress ...*



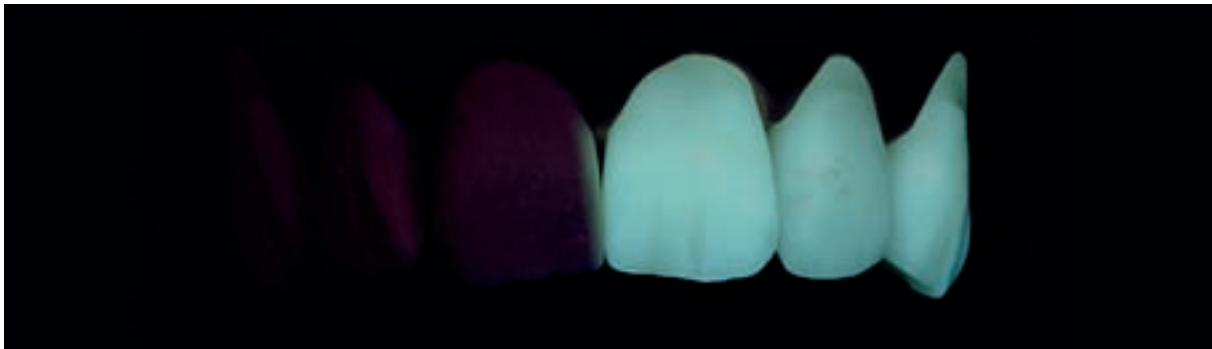
*Fig. 9 ... no representa ningún problema.*



*Fig. 10 Las formas y superficies de la corona se han finalizado.*



*Fig. 11 Después del maquillaje y el glaseado, las coronas muestran una gran naturalidad ...*



*Fig. 12 ... y muestran una fluorescencia óptima.*

campos de aplicación. Con IPS e.max ZirPress LT y HT, debido a la translucidez interna, las coronas y puentes se pueden sobreinyectar monocromáticamente para luego completar las piezas mediante una caracterización de color y un glaseado (Figs. 8 a 11). Las pastillas LT también son muy adecuadas para la técnica de cut-back. Las pastillas MO, de mayor opacidad, han sido concebidas para la sobreinyección con un núcleo de dentina reducido, el cual a continuación se estratifica con IPS e.max® Ceram. Las ventajas determinantes de un proceso como éste, resultan de la perfecta armonía entre los materiales, las máquinas y los hornos.

#### *CAD/CAM – ¿riesgo u oportunidad?*

Los productos cada vez más refinados exigen una mayor creatividad a los técnicos dentales, a fin de adaptar las innovaciones incluidas en dichos productos, a las propias exigencias. En términos generales, se puede afirmar que la tecnología de CAD/CAM, así como los productos desarrollados para la misma, minimizan el riesgo de fracaso y al mismo tiempo optimizan la producción desde el punto de vista económico. □

Dirección de contacto:

ZTM Volker Brosch  
Brosch Dental  
Glühstr. 6  
D-45355 Essen  
info@brosch-dental.de



# Una nueva generación de dientes

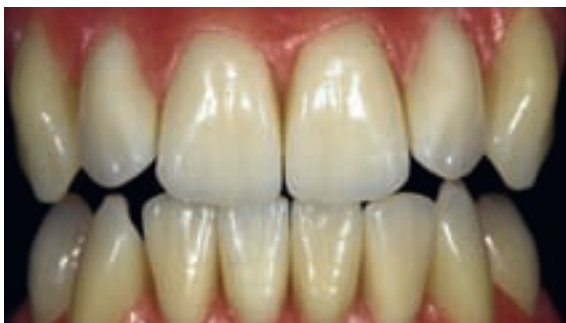## El camino perfecto hacia la prostodoncia funcional estética

*Thorsten Michel, maestro técnico dental, Schorndorf/Alemania*

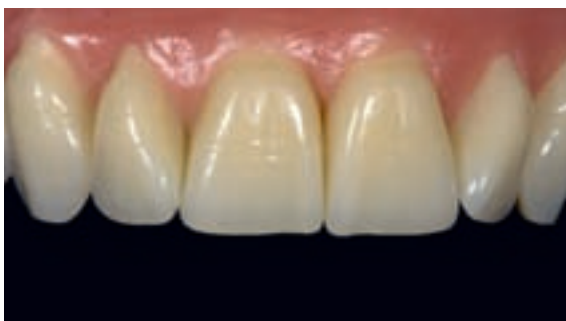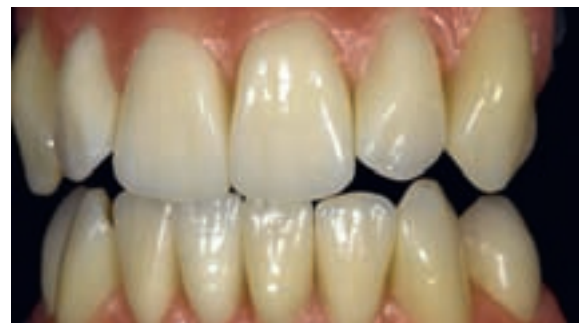*En mi trabajo cotidiano en el laboratorio, siempre vuelvo a ocurrir que para ciertas exigencias estéticas especiales de las prótesis removibles, no se encuentran disponibles los dientes anteriores adecuados. Con frecuencia, los dientes prefabricados tienen que ser modificados, p. ej. para adaptarlos a la edad del paciente y a las indicaciones del correspondiente caso clínico. Debido a que yo no estaba dispuesto a resignarme a esta situación, emprendí la búsqueda de una solución para dicho problema. En el siguiente artículo hago un resumen de mis experiencias y ofrezco algunas informaciones sobre el proceso de desarrollo de la nueva línea de dientes anteriores Phonares.*

Tomando como ejemplo el modelo natural, realicé el modelado de formas de dientes anteriores del maxilar superior e inferior. Estos dientes se distinguen por unas características que en mi práctica cotidiana echaba de menos una y otra vez (Figs. 1 y 2).

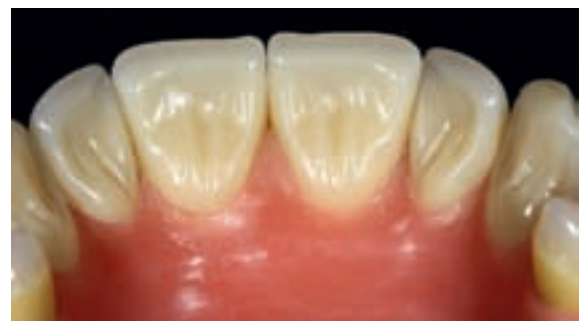Lo más importante para mí siempre es la primera impresión, la estética general que en los primeros segundos puedo contemplar en el diente. En este primer vistazo, se decide si el diente en cuestión corresponde o no a mis expectativas. Para la estética que quiero conseguir, son importantes las formas dentales naturales, las cuales por un lado deben presentar características anatómicas en el plano facial, pero también en el plano palatino, y deben causar una impresión similar a la de los dientes naturales (Figs. 3 a 6).

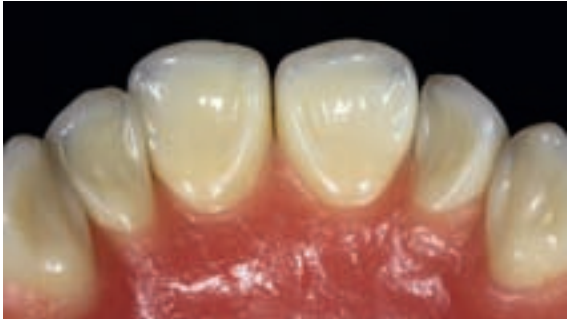

*Figs. 1 y 2 Estética general perfecta en la región anterior*

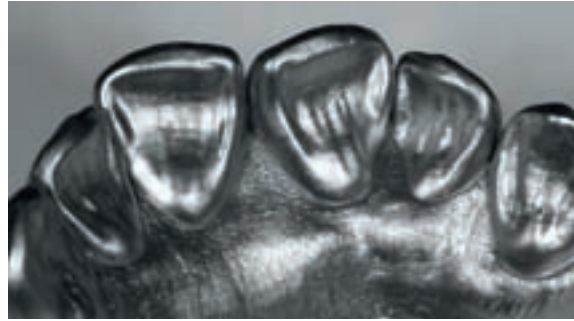

*Figs. 3 y 4 Configuraciones faciales y palatinas naturales*

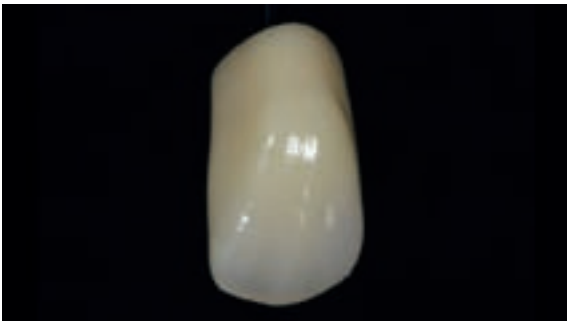



**Fig. 5** Ejemplo de un modelado palatino de "emergencia natural"



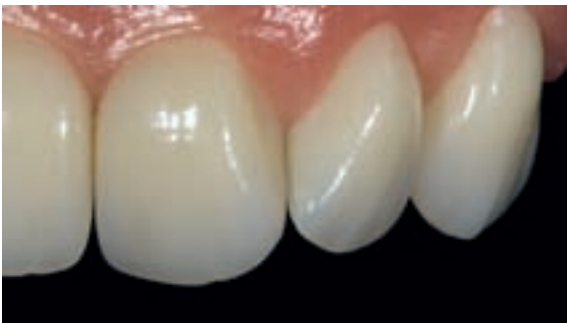**Fig. 6** El polvo de plata pone de manifiesto al detalle, el excelente relieve palatino de las piezas



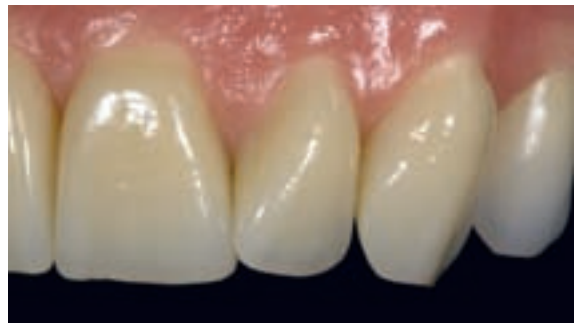**Fig. 7** Estratificación armónica y efecto opalescente natural



**Fig. 8** Textura facial (viva) para satisfacer las mayores exigencias estéticas



**Fig. 9** Forma dental redondeada para pacientes más jóvenes en un color dental claro



**Fig. 10** Forma dental marcada para pacientes más maduros en un color dental más oscuro

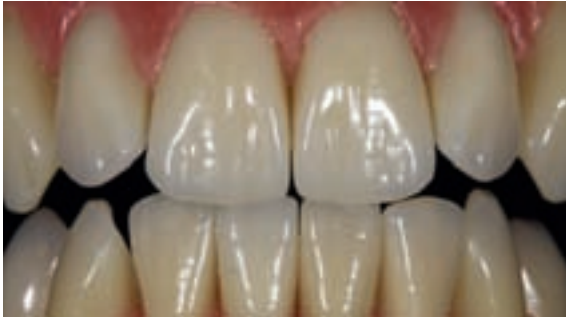El objetivo es obtener una textura facial natural, aunque no exagerada, así como un modelado palatino y lingual apropiado, que apoye al paciente en la fonética en lugar de entorpecerle. También deseo una estratificación dental armónica, que logre insuflar "vida" al diente anterior y que contenga zonas opalescentes y translúcidas (Figs. 7 y 8).

Otro requisito que también es importante para mí como técnico dental, es el hecho de poder disponer de una selección razonable de formas dentales. Para satisfacer dicha demanda he incluido en estos dientes algunos puntos esenciales que también se encuentran en la naturaleza. Los mismos, hacen posible una selección de formas dentales conforme a la edad. Las formas dentales que he desarrollado se ajustan a las diferentes edades o grados de envejecimiento de los pacientes.

Esta selección de formas dentales adecuadas se divide en tres pasos sencillos:

1. En primer lugar elijo la forma básica: más bien juvenil o marcada
2. A continuación se selecciona el grado de abrasión. Aquí juega un papel importante la curvatura incisal y facial del diente. Mientras más redondo sea el desarrollo del borde incisal y la curvatura facial, más adecuado será su uso en pacientes más jóvenes (Fig. 9). Mientras más erosionada y plana se encuentre la curvatura facial del diente, más adecuado será su uso en pacientes mayores (Fig. 10). Se puede decir que esto también corresponde al proceso de envejecimiento natural de un diente en la boca.
3. Como tercero y último pequeño paso, procedo a seleccionar el tamaño dental, basándome para ello en un modelo de situación que corresponde al respectivo caso clínico. Para ello clasifico los dientes de acuerdo al sencillo sistema de "pequeño", "mediano" y "grande". De esta manera, para las crestas maxilares más peque-





**Fig. 11** Esta estética cumple con todas las expectativas.

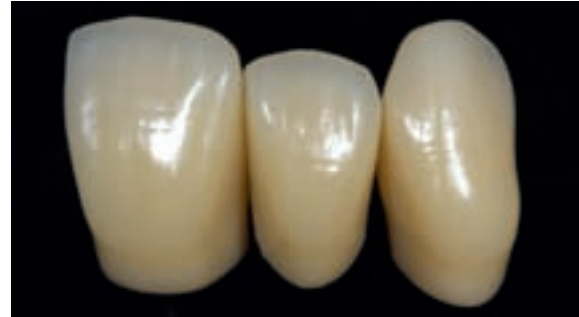ñas se dispone de dientes con un tamaño correspondiente menor, mientras que para las crestas maxilares más grandes, se dispone de formas dentales mayores. Para mí como técnico dental, además de la estética y de una gama suficiente de formas dentales, también la facilidad de manipulación es de vital importancia. En la época actual de la "odontología estética", también en los casos de prótesis removibles se está exigiendo cada vez más, una óptima "estética blanca" (Fig. 11). Sobre todo, cuando la restauración removable va a ser soportada por un implante. Para estas restauraciones más complejas y costosas, todas las personas involucradas como el paciente, el clínico y el técnico dental generalmente tienen el deseo y la expectativa, de obtener una estética perfecta y una funcionalidad óptima.

A fin de poder obtener una "estética blanca" perfecta, sobre todo las zonas interproximales de los dientes anteriores, deben modelarse de tal forma que durante su colocación, los dientes anteriores se ajusten estrechamente los unos a los otros, pero sin causar la impresión de formar una "pared blanca".

Con el diseño de "Set & Fit" que he modelado en las caras proximales, es posible colocar los dientes en las más diversas posiciones dentales, sin que en el plano proximal se abran "triángulos negros" que posteriormente tendrían que rellenarse con material de prótesis. De este modo, incluso con dientes anteriores fuertemente girados, todavía es posible conservar una apariencia natural (Fig. 12).

Para apoyar una "estética blanca" perfecta, modelé la transición de la corona dental clínica, al cuello dental de una manera tal, que la suavidad de la transición facilite el modelado de la encía. De este modo es posible que, hacia la zona cervical de la corona clínica, una delgada aplicación de cera cause la impresión de ser encía natural.

Para poder abarcar y cubrir la estructura o pilares de implante, me decidí por un diseño de cuello dental que en el caso normal, puede alojar físicamente a un pilar de implante con un perfil de emergencia de aprox. 5 mm de diámetro. Esto me ahorra en muchos casos, la molestia de tener que añadir material de color dental en la zona interproximal de los dientes anteriores.



**Fig. 12** Un cierre proximal ideal a través del diseño "Set & Fit"

La línea de dientes anteriores Phonares se complementa de una manera ideal con el novedoso tipo de material "NHC" (Nano-Hybrid-Composite), el cual se destaca por su extraordinaria resistencia a la abrasión. En particular se plantean exigencias de gran resistencia para las ya mencionadas restauraciones removibles, soportadas por implante. Dichas exigencias resultan del hecho de que las restauraciones removibles están unidas de manera fija al hueso, por medio de los implantes. Debido a la ausencia de un apoyo sobre mucosa, las fuerzas de masticación se transmiten y actúan masivamente sobre los materiales odontotécnicos, que por consiguiente están expuestos a cargas muy grandes.

Sin embargo, las formas de dientes anteriores SR Phonares NHC no se usan exclusivamente para restauraciones removibles soportadas por implante. Estos dientes se usan igualmente en las prótesis totales o parciales.

### Resumen

Teniendo como modelo el diente natural, se ha diseñado un diente que se distingue por sus formas y superficies naturales, así como por su estratificación armónica con una adecuada opalescencia y fluorescencia. Para ello, se utilizó el nuevo composite nano-híbrido NHC que en diferentes estudios ha demostrado ser extremadamente resistente a la abrasión. Por lo tanto, se garantiza una larga duración, resistencia a la abrasión y muy poca afinidad con la placa. Así, el técnico dental puede alcanzar de un modo racional, preciso y con poco dispendio el mejor resultado posible.

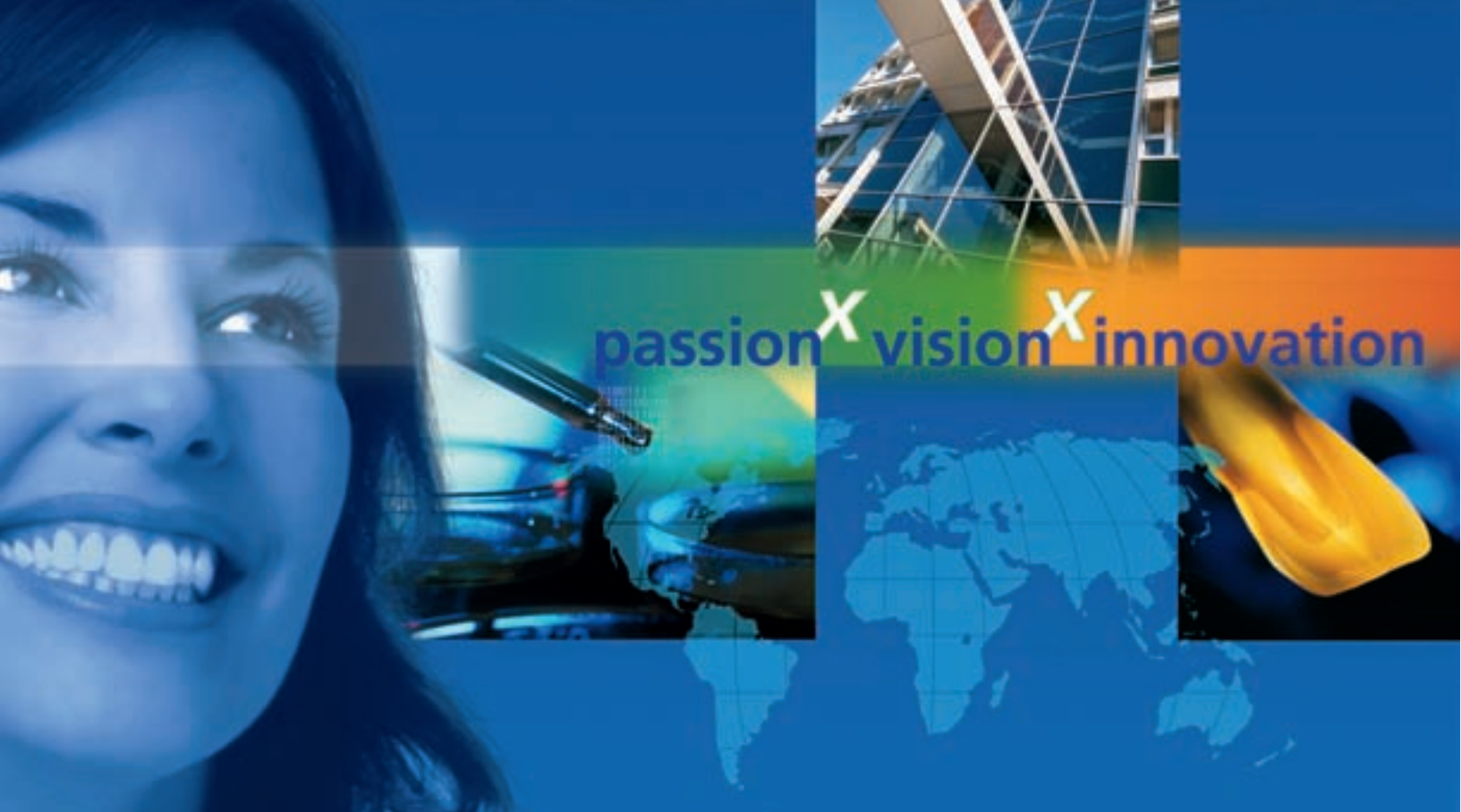El diente Phonares muestra una excelente apariencia de forma, tanto en el área labial como palatino. Las superficies aproximales de configuración cóncava y cerrada facilitan la obtención de una apariencia natural en la colocación dental. □

Dirección de contacto:

ZTM Thorsten Michel  
Karlsplatz 2  
D-73614 Schorndorf  
info@michel-zahntechnik.de







## Ivoclar Vivadent – en todo el mundo

### Liechtenstein

**Ivoclar Vivadent AG**  
Bendererstrasse 2  
FL-9494 Schaan  
Tel. +423 235 35 35  
Fax +423 235 33 60  
[www.ivoclarvivadent.com](http://www.ivoclarvivadent.com)

### Australia

**Ivoclar Vivadent Pty. Ltd.**  
1 – 5 Overseas Drive  
P.O. Box 367  
Noble Park, Vic. 3174  
Tel. +61 3 979 595 99  
Fax +61 3 979 596 45  
[www.ivoclarvivadent.com.au](http://www.ivoclarvivadent.com.au)

### Austria

**Ivoclar Vivadent GmbH**  
Bremschstr. 16  
Postfach 223, A-6706 Bürs  
Tel. +43 5552 624 49  
Fax +43 5552 675 15  
[www.ivoclarvivadent.com](http://www.ivoclarvivadent.com)

### Brasil

**Ivoclar Vivadent Ltda.**  
Rua Geraldo Flausino Gomes,  
78 – 6.º andar Cjs. 61/62  
Bairro: Brooklin Novo  
CEP: 04575-060 São Paulo – SP  
Tel. +55(11) 3466 0800  
Fax. +55(11) 3466 0840  
[www.ivoclarvivadent.com.br](http://www.ivoclarvivadent.com.br)

### Canadá

**Ivoclar Vivadent Inc.**  
2785 Skymark Avenue, Unit 1  
Mississauga, Ontario L4W 4Y3  
Tel. +1 905 238 57 00  
Fax +1 905 238 57/11  
[www.ivoclarvivadent.us](http://www.ivoclarvivadent.us)

### China

**Ivoclar Vivadent Marketing Ltd.**  
Rm 603 Kuen Yang  
International Business Plaza  
No. 798 Zhao Jia Bang Road  
Shanghai 200030  
Tel. +86 21 5456 0776  
Fax. +86 21 6445 1561  
[www.ivoclarvivadent.com](http://www.ivoclarvivadent.com)

### Colombia

**Ivoclar Vivadent Marketing Ltd.**  
Calle 134 No. 7-B-83, Of. 520  
Bogotá  
Tel. +57 1 627 33 99  
Fax +57 1 633 16 63  
[www.ivoclarvivadent.com](http://www.ivoclarvivadent.com)

### Francia

**Ivoclar Vivadent SAS**  
B.P. 118  
F-74410 Saint-Jorioz  
Tel. +33 450 88 64 00  
Fax +33 450 68 91 52  
[www.ivoclarvivadent.fr](http://www.ivoclarvivadent.fr)

### Alemania

**Ivoclar Vivadent GmbH**  
Dr. Adolf-Schneider-Str. 2  
D-73479 Ellwangen, Jagst  
Tel. +49 (0) 79 61 / 8 89-0  
Fax +49 (0) 79 61 / 63 26  
[www.ivoclarvivadent.de](http://www.ivoclarvivadent.de)

### India

**Ivoclar Vivadent Marketing Ltd**  
(Liasion Office)  
503/504 Raheja Plaza  
15 B Shah Industrial Estate  
Veera Desai Road, Andheri (West)  
Mumbai , 400 053  
Tel. +91 (22) 2673 0302  
Fax. +91 (22) 2673 0301  
[www.ivoclarvivadent.com](http://www.ivoclarvivadent.com)

### Italia

**Ivoclar Vivadent s.r.l. & C. s.a.s**  
Via Gustav Flora, 32  
39025 Naturno (BZ)  
Tel. +39 0473 67 01 11  
Fax +39 0473 66 77 80  
[www.ivoclarvivadent.it](http://www.ivoclarvivadent.it)

### Japón

**Ivoclar Vivadent K.K.**  
1-28-24-4F Hongo  
Bunkyo-ku  
Tokyo 113-0033  
Tel. +813 6903 3535  
Fax +813 5844 3657  
[www.ivoclarvivadent.jp](http://www.ivoclarvivadent.jp)

### México

**Ivoclar Vivadent S.A. de C.V.**  
Av. Mazatlán No. 61, Piso 2  
Col. Condesa, 06170 México, D.F.  
Tel. +52 (55) 5062-1000  
Fax +52 (55) 5062-1029  
[www.ivoclarvivadent.com.mx](http://www.ivoclarvivadent.com.mx)

### Nueva Zelanda

**Ivoclar Vivadent Ltd**  
12 Omega St, Albany  
PO Box 5243 Wellesley St  
Auckland  
Tel. +64 9 914 99 99  
Fax +64 9 914 99 90  
[www.ivoclarvivadent.co.nz](http://www.ivoclarvivadent.co.nz)

### Polonia

**Ivoclar Vivadent Polska Sp. z o.o.**  
ul. Jana Pawla II 78  
PL-00175 Warszawa  
Tel. +48 22 635 54 96  
Fax +48 22 635 54 69  
[www.ivoclarvivadent.pl](http://www.ivoclarvivadent.pl)

### Rusia

**Ivoclar Vivadent Marketing Ltd.**  
Derbenevskaja Nabereshnaya 11  
Geb. W, 115114 Moscow  
Tel. +7 495 913 66 19  
Fax +7 495 913 66 15  
[www.ivoclarvivadent.ru](http://www.ivoclarvivadent.ru)

### Singapur

**Ivoclar Vivadent Marketing Ltd.**  
171 Chin Swee Road  
#02-01 San Centre  
Singapore 169877  
Tel. +65-6535 6775  
Fax +65-6535-4991  
[www.ivoclarvivadent.com](http://www.ivoclarvivadent.com)

### España

**Ivoclar Vivadent S.L.U.**  
c/Emilio Muñoz Nº 15  
Entrada c/Albarracín  
E-28037 Madrid  
Tel. +34 91 375 78 20  
Fax +34 91 375 78 38  
[www.ivoclarvivadent.es](http://www.ivoclarvivadent.es)

### Suecia

**Ivoclar Vivadent AB**  
Dalvägen 14, S-169 56 Solna  
Tel. +46 08 514 93 930  
Fax +46 08 514 93 940  
[www.ivoclarvivadent.se](http://www.ivoclarvivadent.se)

### Turquia

**Ivoclar Vivadent Liaison Office**  
Ahi Evran Caddesi no 1  
Polaris Is Merkezi Kat: 7  
80670 Maslak  
Istanbul  
Tel. +90 212 346 04 04  
Fax +90 212 346 04 24  
[www.ivoclarvivadent.com](http://www.ivoclarvivadent.com)

### Reino Unido

**Ivoclar Vivadent UK Limited**  
Ground Floor Compass Building  
Feldspar Close  
Warrens Business Park  
Enderby  
Leicester LE19 4SE  
Tel. +44 116 284 78 80  
Fax +44 116 284 78 81  
[www.ivoclarvivadent.com](http://www.ivoclarvivadent.com)

### Estados Unidos

**Ivoclar Vivadent, Inc.**  
175 Pineview Drive  
Amherst, N.Y. 14228  
Tel. +1 800 533 6825  
Fax +1 716 691 2285  
[www.ivoclarvivadent.us](http://www.ivoclarvivadent.us)

**ivoclar**  
**vivadent**  
passion vision innovation